

Pneumomediastino post-traumatico: meccanismi eziopatogenetici e management diagnostico-terapeutico. Nostra esperienza

B. MONDELLO, M. BARONE, P. BARRESI, D. FAMILIARI,
V. MICALI, F. NUNNARI, D. MONICI, M. MONACO

RIASSUNTO: Pneumomediastino post-traumatico: meccanismi eziopatogenetici e management diagnostico-terapeutico. Nostra esperienza.

B. MONDELLO, M. BARONE, P. BARRESI, D. FAMILIARI, V. MICALI,
F. NUNNARI, D. MONICI, M. MONACO

Gli Autori riportano la propria esperienza, relativa agli ultimi 8 anni, in tema di pneumomediastino post-traumatico. Si soffermano sui meccanismi eziopatogenetici riscontrati e sull'iter diagnostico-terapeutico seguito e descrivono gli eventuali traumi extratoracici associati.

In assenza di lesioni viscerali toraciche o extratoraciche il trattamento e il decorso dello pneumomediastino post-traumatico risultano analoghi a quelli dello pneumomediastino spontaneo.

SUMMARY: Etiology, pathophysiology and management of post-traumatic pneumomediastinum: our experience.

B. MONDELLO, M. BARONE, P. BARRESI, D. FAMILIARI, V. MICALI,
F. NUNNARI, D. MONICI, M. MONACO

The Authors reported the cases of posttraumatic pneumomediastinum came to their observation over the past 8 years.

The etiology, pathophysiology, diagnosis, treatment and blunt injuries eventually associated are discussed.

Conclude that in the absence of associated injuries the treatment and the course of post-traumatic pneumomediastinum are the same that spontaneous pneumomediastinum.

KEY WORDS: Pneumomediastino post-traumatico - Effetto Macklin - Management.
Post-traumatic pneumomediastinum - Macklin effect - Management.

Introduzione

Si definisce pneumomediastino, o enfisema mediastinico, la presenza di aria tra le strutture mediastiniche (1). Pneumomediastino è descritto in circa il 10% dei pazienti con severo trauma toracico (2, 3). In meno del 2% dei casi lo pneumomediastino è secondario ad una lesione tracheobronchiale (4, 5); ancora più raramente è causato da una perforazione traumatica dell'esofago (6). Spesso l'origine dello pneumomediastino rimane sconosciuta. La causa può essere ricercata nell'estensione al mediastino di un enfisema sottocutaneo cervicale, toracico o retroperitoneale, secondario a sua volta ad una lesione viscerale; in altri casi, infine, è conseguenza del-

l'effetto Macklin, descritto nel 1939 (7) e successivamente confermato da diversi studi (8, 9), che consiste nella rottura delle pareti alveolari, secondaria ad un aumento della pressione endoalveolare oltre i 40 mmHg, con conseguente diffusione dell'aria lungo i setti broncovascolari, all'interno del mediastino. Oltre che nei gravi traumi del torace, l'effetto Macklin si verifica nello pneumomediastino secondario a crisi asmatiche, nella sindrome da *distress* respiratorio del neonato, nella ventilazione meccanica con pressioni positive, nella manovra di Valsalva.

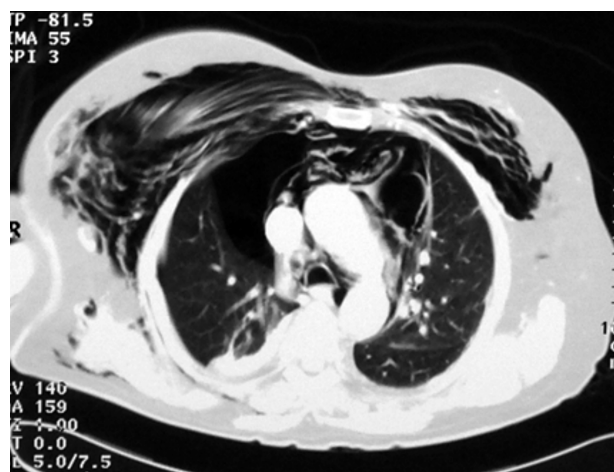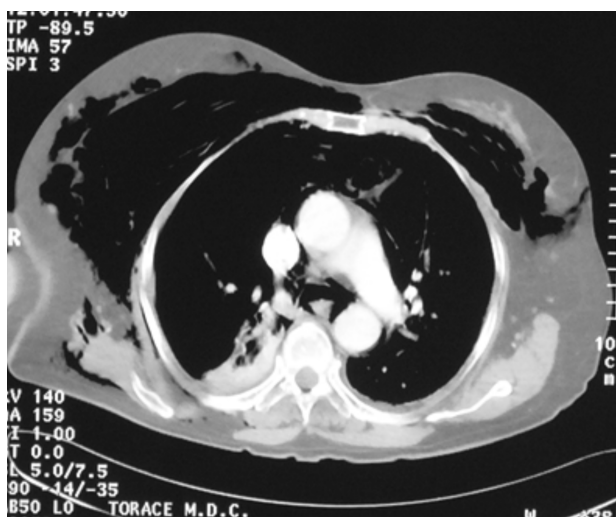
Obiettivo dello studio è estrapolare, attraverso l'analisi retrospettiva dei traumi del torace e dei politraumi occorsi alla nostra osservazione dal 2000 al 2007, i casi di pneumomediastino, sottolineandone la fisiopatologia e l'iter diagnostico-terapeutico seguito.

Pazienti e metodi

Nel periodo compreso fra gennaio 2000 e dicembre 2007 sono giunti alla nostra osservazione 1.162 pazienti con traumi toracici o

Università degli Studi di Messina
Azienda Ospedaliera Universitaria "G. Martino"
Dipartimento di Scienze Cardiovascolari e Toraciche
Cattedra e UOC di Chirurgia Toracica
(Direttore: Prof. M. Monaco)

© Copyright 2009, CIC Edizioni Internazionali, Roma



Figg. 1 e 2 - TC. Pneumomediastino con emopneumotorace destro e cospicuo enfisema sottocutaneo.

politraumi tali da richiedere l'ospedalizzazione, ricoverati presso la nostra Unità Operativa Complessa o in quella di Chirurgia Generale o in Terapia Intensiva. L'età media è risultata pari a 41 anni (range 25-83), il rapporto M/F 1,9.

Nei casi di trauma toracico grave e/o secondario a brusca decelerazione abbiamo sottoposto i pazienti ad esame TC multislice, con mezzo di contrasto quando non controindicato, allo scopo di diagnosticare un eventuale pneumotorace non visibile alla radiografia convenzionale, un emotorace, un pneumomediastino, contusioni polmonari o lesioni dei grossi vasi (Figg. 1 e 2).

I pazienti nei quali la TC ha evidenziato un pneumomediastino sono stati sottoposti ad esame broncoscopico e ad esofagoscopia e/o esofagografia con mezzo di contrasto, al fine di escludere lesioni tracheobronchiali o esofagee.

Risultati

Dei 348 pazienti con trauma toracico sottoposti a TC, 59 (16,9%) presentavano pneumomediastino, associato in 30 casi (51%) a pneumotorace (n = 5) o emopneumotorace (n = 25), a enfisema sottocutaneo in 42 (71%), a effetto Macklin in 24 (40%), a lesioni tracheobronchiali endoscopicamente visibili in 2 (3,3%), a perforazione esofagea da ingestione di protesi dentaria in 1 (1,6%).

Il trauma era secondario ad incidenti stradali in 39 casi (66%), ad incidenti sul lavoro o domestici in 19 (32%), ad ingestione di protesi dentaria in 1 (1,6%). Riguardo ai traumi associati, si sono riscontrati traumi cranici in 22 pazienti (37%), di organi addominali in 6 (10%), del diaframma in 3 (5%), lesioni scheletriche extratoraciche in 11 (18%).

Trattamento

I pazienti con associato pneumotorace (5/59) o emopneumotorace (25/59) sono stati sottoposti a posizio-

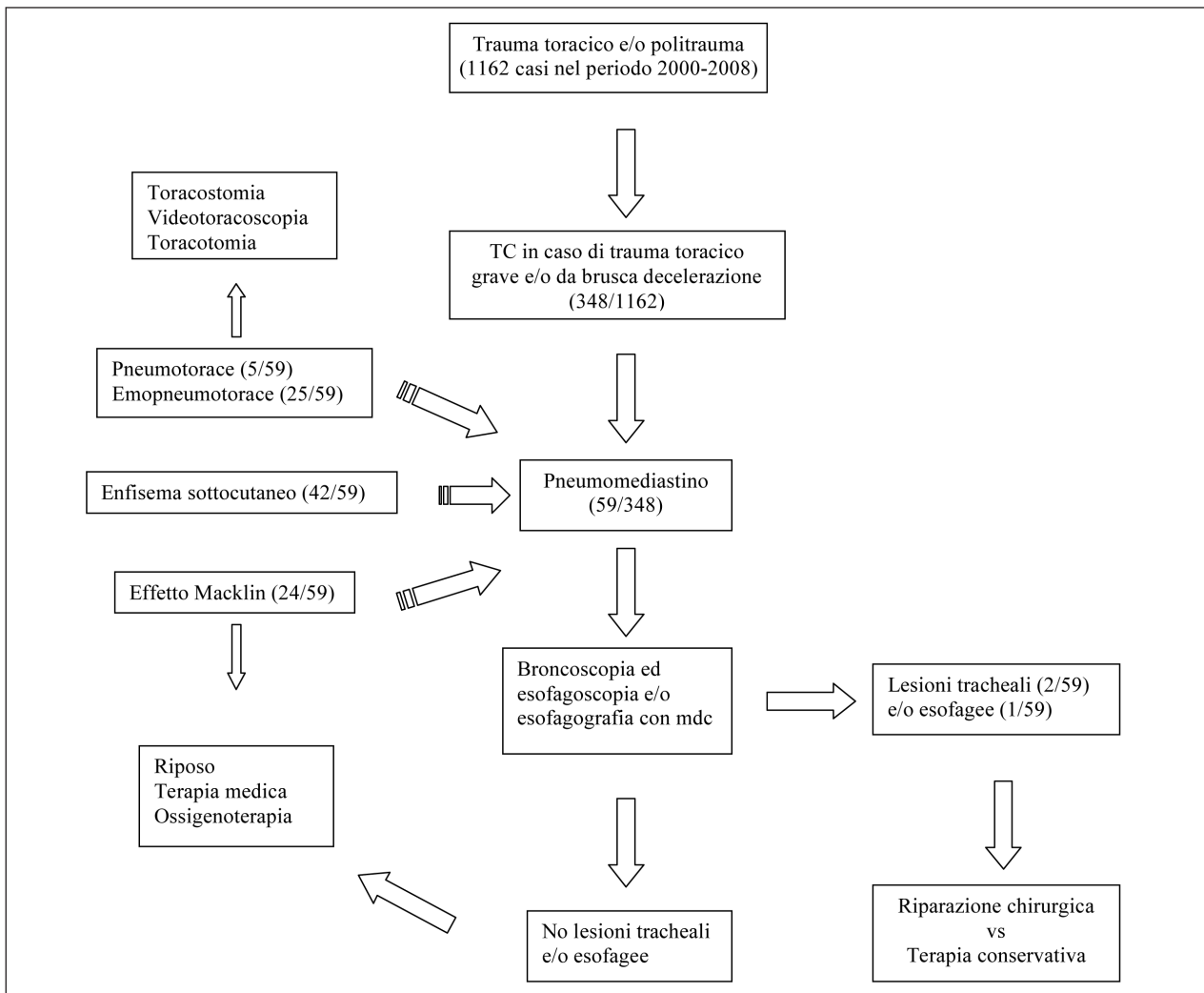
namento di drenaggio endopleurico chiuso, risolutivo nella stragrande maggioranza dei casi, anche per quanto concerne lo pneumomediastino. La Figura 3 mostra la completa risoluzione radiologica del caso esemplificato.

In particolare, un drenaggio pleurico è stato posizionato in 27 dei 30 pazienti con pneumomediastino associato a pneumotorace o emopneumotorace; tale trattamento è risultato risolutivo in 25 casi. Tre pazienti sono stati sottoposti a trattamento videotoracoscopico, *d'emblée* in 2 casi e post-drenaggio in 1, per perdite aeree prolungate; sono state eseguite, infine, 2 toracotomie, in un caso d'urgenza per instabilità emodinamica secondaria a gravissima emorragia, nell'altro post-drenaggio per mancato arresto dell'emorragia. Uno dei pazienti con lesione tracheale e quello con perforazione esofagea sono stati sottoposti ad intervento chirurgico di

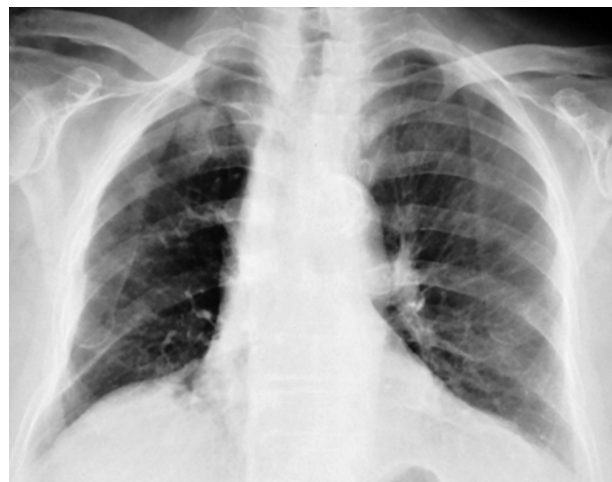

Fig. 3 - Completa risoluzione del caso precedente dopo drenaggio.

TABELLA 1 - ALGORITMO DEL MANAGEMENT DIAGNOSTICO-TERAPEUTICO DELLO PNEUMOMEDIASTINO POST-TRAUMATICO.



riparazione; l'altro paziente con pneumomediastino da lesione tracheale è stato trattato in maniera conservativa, per le caratteristiche della lacerazione.

Nei pazienti con pneumomediastino secondario esclusivamente ad effetto Macklin si è prescritta terapia antibiotica ad ampio spettro con eparina a basso peso molecolare, ossigenoterapia discontinua a bassi flussi e monitoraggio radiologico ed emogasanalitico; nei casi di concomitante cospicuo enfisema sottocutaneo è risultato di ausilio il drenaggio con aghi.

Discussione

Si distinguono quattro differenti meccanismi patogenetici (10) in grado di determinare l'insorgenza dello pneumomediastino post-traumatico: passaggio diretto

di aria nel mediastino in seguito a lesioni della trachea, dei bronchi o dell'esofago; perforazione di un viscere addominale con conseguente propagazione di aria nel mediastino attraverso lo iatus diaframmatico; diffusione di aria al mediastino attraverso e lungo i piani fasciali del collo, in seguito a lesioni della cartilagine tiroidea o cricoidea o a fratture del massiccio facciale; rottura delle pareti alveolari, secondaria all'aumento della pressione endoalveolare dovuto al trauma, con conseguente diffusione di aria lungo i piani fasciali e le pareti dei vasi sanguigni e dei bronchi all'ilo e quindi al mediastino (effetto Macklin).

Riguardo all'età, è stato osservato che lo pneumomediastino da effetto Macklin è meno frequente nei pazienti più anziani, verosimilmente per una maggiore rigidità dell'interstizio polmonare, che ostacola la propagazione dell'aria lungo i setti broncovascolari (11).

Abbiamo sottoposto ad esame TC del torace tutti i pazienti con trauma toracico grave o secondario a brusca decelerazione; in caso di pneumomediastino, lo *step* successivo è stato l'esecuzione di una tracheobroncoscopia e di un'esofagoscopia e/o di un'esofagografia con mezzo di contrasto per os, al fine di escludere lesioni tracheobronchiali e/o esofagee. Dal momento che spesso coesistono più cause all'origine dello pneumomediastino traumatico, la diagnosi radiologica (TC) di effetto Macklin, caratterizzata dalla triade bronco-vaso polmonare-raccolta di aerea adiacente (1), non esclude a priori la possibilità di una concomitante lesione tracheobronchiale od esofagea, per cui è sempre necessario il ricorso alle indagini endoscopiche; nella nostra casistica effetto Macklin e lesione tracheale si associavano in un caso.

Il trattamento è quello delle eventuali lesioni tracheobronchiali o esofagee o dell'emopneumotorace alla base dello pneumomediastino; escluse sottostanti lesioni viscerali, la terapia dello pneumomediastino post-traumatico è analoga a quella dello pneumomediastino spontaneo, come pure il decorso, solitamente benigno, autolimitantesi e caratterizzato da regressione spontanea.

In tutti i casi è necessario il monitoraggio continuo dei parametri vitali; sono consigliate inoltre un'antibiototerapia ad ampio spettro allo scopo di prevenire la mediastinite, temibile complicanza dello pneumomediastino post-traumatico, e l'ossigenoterapia a bassi flussi, che facilita il riassorbimento dell'aria. È invece scon-

sigliata la ventilazione a pressione positiva, per il possibile incremento della raccolta aerea mediastinica.

Complicanze rare, ma pericolose per la vita, sono lo pneumomediastino ipertensivo, lo pneumopericardio, l'insufficienza respiratoria, la compressione dei grossi vasi. Il drenaggio dell'aria mediastinica va effettuato a scopo decompressivo in caso di grave compromissione cardiorespiratoria.

Conclusioni

Il ricorso alla TC è fondamentale nei pazienti con grave trauma del torace. In presenza di pneumomediastino, che la TC rileva con elevata sensibilità, si impone, anche in presenza di segni radiologici di effetto Macklin, l'esecuzione di una broncoscopia e di un'esofagoscopia e/o esofagografia con mezzo di contrasto, dal momento che i meccanismi patogenetici possono essere concomitanti.

In caso di lesioni tracheobronchiali o esofagee, il trattamento consiste nella riparazione delle lesioni viscerali; in presenza di pneumotorace o emopneumotorace, il posizionamento di un drenaggio endopleurico è risolutivo nella maggior parte dei casi. Infine, in caso di pneumomediastino secondario ad effetto Macklin, il decorso è benigno e caratterizzato da spontanea regressione (Tab. 1).

Bibliografia

1. Wintermark M, Schnyder P. The Macklin effect. Aetiology for pneumomediastinum in severe blunt chest trauma. *Chest* 2001;120:543-547.
2. D'Urbano C, Fuertes GF, Biraghi T et al. Peumomediastinum: physiopathological considerations and report of six cases treated in an emergency surgery division. *Minerva Chir* 1996;51:577-83.
3. Bejvan SM, Godwin JD. *AJR Am J Roentgenol* 1996;166:1041-1048.
4. Unger JM, Schuchmann GG, Grossman JE et al. Tears of the trachea and main bronchi caused by blunt trauma: rediologic findings. *AJR Am J Roentgenol* 1989;153:1175-1180.
5. Baumgartner F, Sheppard B, De Virgilio C et al. Tracheal and main bronchial disruptions after blunt chest trauma: presentation and management. *Ann Thorac Surg* 1990;50:569-574.
6. White CS, Templeton PA, Attar S. Esophageal perforation: CT findings. *AJR Am J Roentgenol* 1993;160:767-770.
7. Macklin CC. Transport of air along sheaths of pulmonic blood vessels from alveoli to mediastinum: clinical implications. *Arch Intern Med* 1939;64:913-926.
8. Marchand P. The anatomy and applied anatomy of the mediastinal fascia. *Thorax* 1951;6:359-368.
9. Cyrlak D, Milne ENC, Imray TJ. Pneumomediastinum: a diagnostic problem. *Crit Rev Diagn Imaging* 1984;23:75-117.
10. Abrahamian FM, Pollack CV. Traumatic pneumomediastinum caused by isolated blunt facial trauma: A case report. *J Emerg Med* 2000;19:43-6.
11. Lai-Fook SJ, Hyatt RE. Effects of age on elastic moduli of human lungs. *J Appl Physiol* 2000;89:163-168.