

## Linfoma primitivo testicolare bilaterale: a proposito di un caso clinico

M. ARCARA, S. SAMMARTANO, R. PATTI, G. VITELLO, G. DI VITA

**RIASSUNTO:** Linfoma primitivo testicolare bilaterale: a proposito di un caso clinico.

M. ARCARA, S. SAMMARTANO, R. PATTI, G. VITELLO, G. DI VITA

*Gli Autori riportano un caso di linfoma testicolare bilaterale con coinvolgimento endorale e cutaneo, soffermandosi, dopo un'attenta revisione della letteratura, sugli aspetti clinici, le modalità diagnostiche e le opzioni terapeutiche.*

**SUMMARY:** Bilateral testicular lymphoma. Case report.

M. ARCARA, S. SAMMARTANO, R. PATTI, G. VITELLO, G. DI VITA

*A case of bilateral testicular lymphoma with involvement of skin and oropharynx was described. After a review of literature, the Authors underline the clinical features focusing the diagnostic approaches and the therapeutics options.*

**KEY WORDS:** Linfoma primitivo - Testicolo - Orchiectomia.  
Primary lymphoma - Testis - Orchiectomy.

### Introduzione

Il linfoma primitivo del testicolo (LPT), descritto per la prima volta da Malassez nel 1877, è una patologia di raro riscontro con prognosi sfavorevole (1). Rappresenta circa l'1-9% di tutte le neoplasie maligne del testicolo e circa l'1% di tutti i linfomi non Hodgkin (2). Notevolmente raro è l'interessamento sincrono di ambedue i testicoli con solo una decina di casi descritti in letteratura (1).

### Caso clinico

D.F., maschio, 58 anni, affetto da epatopatia HCV-correlata, riferiva la comparsa, nel gennaio 2006, di una neoformazione nodulare del cuoio capelluto, del diametro di 1,5 cm circa, moderatamente iperemica, non dolente. Dopo alcuni giorni, lesioni con analoghe caratteristiche si manifestavano al volto, al tronco e agli arti superiori. Il paziente veniva sottoposto, per circa una settimana,

a trattamento topico steroideo senza alcun beneficio. Dopo circa un mese veniva effettuata biopsia cutanea di una lesione del dorso che evidenziava un infiltrato linfocitario diffuso del derma, con una piccola "grenz zone" costituita da centroцити e centroblasti nucleolati e polimorfi, con un profilo immunofenotipico CD3-, CD20+, CD10+, CD5-. Sulla base di tali reperti veniva posta diagnosi di linfoma non Hodgkin cutaneo B, centrocitico, centroblastico, di grado 1.

Ricoverato presso l'U.O. di Oncoematologia dell'Azienda Ospedaliera Universitaria Policlinico "Paolo Giaccone" dell'Università degli Studi di Palermo, all'esame obiettivo viene apprezzato un aumento volumetrico di entrambi i testicoli, di circa il doppio, con scomparsa della normale sensibilità, e un coinvolgimento endorale linfomatoso. Gli esami ematochimici evidenziavano un aumento della LDH 1071 U/L (240-480 U/L) e delle AST/ALT 50/53 U/L, mentre erano normali i valori dell'alfafetoproteina e della gonadotropina.

L'ecografia testicolare confermava l'incremento volumetrico dei testicoli con una ecostruttura diffusamente disomogenea per l'alternanza di aree iperecogene associate ad aree ipoecogene. La TC total body e la RM dell'encefalo con mezzo di contrasto escludevano un coinvolgimento del sistema nervoso centrale. Durante il ricovero il paziente ha lamentato astenia e mialgie accompagnate da sporadici episodi febbrili serotini, preceduti da brivido e trattati con paracetamolo.

Trasferito presso l'U.O. di Chirurgia (Direttore: Prof. G. Di Vita) è stato sottoposto a orchiectomia bilaterale (Fig. 1). L'esame istologico definitivo confermava la diagnosi di linfoma non Hodgkin. Successivamente è stato dagli ematologi trattato con 8 cicli di chemioterapia combinata (protocollo R-Hyper CVAD). Ad un anno dall'intervento il paziente è libero da malattia.

Università degli Studi di Palermo  
Dipartimento di Discipline Chirurgiche ed Oncologiche  
Cattedra di Chirurgia Generale  
(Direttore: Prof. G. Di Vita)

© Copyright 2008, CIC Edizioni Internazionali, Roma

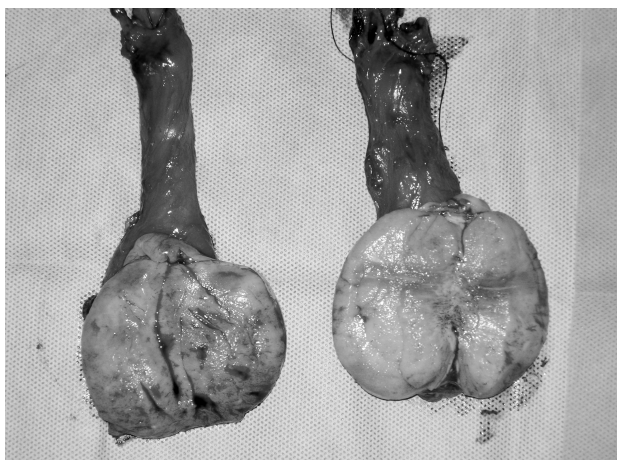


Fig. 1 - Testicoli sezionati con funicoli spermatici: ambedue i testicoli sono costituiti da tessuto neoformato.

## Discussione

Il LPT rappresenta l'1% di tutti i linfomi non Hodgkin, si manifesta con un'incidenza di circa 0.26 casi per 100.000 abitanti per anno (3) e costituisce dall'1 al 9% di tutte le neoplasie maligne del testicolo. La decade di vita più colpita è la sesta. Rappresenta la più comune forma di tumore del testicolo al di sopra dei 60 anni e risulta estremamente raro al di sotto dei 30 anni (4). Ambedue i lati sono colpiti con eguale frequenza, mentre il coinvolgimento bilaterale varia dal 2 al 18% (3, 5). Il LPT è generalmente un linfoma a cellule B e nel 68% dei casi appartiene al sottotipo a grandi cellule a grado intermedio di differenziazione; il restante 32% appartiene al sottotipo a piccole cellule non clivate ad alto grado di differenziazione (Burkitt e Burkitt-like) (6-8). L'LPT va distinto dal coinvolgimento secondario del testicolo come processo secondario di un linfoma non Hodgkin, che invece è molto più comune. Non si conoscono, ad oggi, cause predisponenti, sebbene in letteratura sia stata riportata l'associazione con pregressi traumi, orchiti croniche, criptorchidismo e filariasi (2,9,10). Si manifesta con una più elevata incidenza nei pazienti immunodepressi, soprattutto in quelli positivi al virus dell'HIV. In questi pazienti, generalmente la malattia insorge precocemente, all'età di circa 37 anni, e presenta un fenotipo istopatologico particolarmente aggressivo (sottotipo immunoblastico o a piccole cellule non clivate), con una prognosi sfavorevole (11, 12).

Dal punto di vista clinico, il linfoma primitivo del testicolo si presenta generalmente come una neof ormazione unilaterale asintomatica o scarsamente sintomatica (13,14). La sintomatologia generale, presente nel 25-41% dei casi, include sudorazione profusa not-

turna, febbricola, perdita di peso, anoressia, insonnia e astenia (15). All'esame obiettivo, spesso, si riscontra una tumefazione dura, di dimensioni variabili sino a 16 cm, non dolente, (14). Al momento della diagnosi, il 60-70% dei pazienti presenta una malattia localizzata ad un solo testicolo o al testicolo e ai linfonodi pelvici e addominali (16). Nell'LPT i valori plasmatici di LDH sono aumentati mentre quelli dell'alfafetoproteina e della gonadotropina corionica sono nella norma.

Contrariamente agli altri tumori del testicolo, classicamente il seminoma che è il più frequente, il linfoma del testicolo tende a diffondersi in sedi extralinfonodali. La spiccata tendenza alla diffusione neoplastica in sedi extralinfonodali inusuali, come l'anello del Waldayer, il sistema nervoso centrale, la cute, il testicolo controlaterale e il polmone (14), ha suscitato notevole interesse. Tuttavia, le ragioni dell'elevata incidenza di localizzazioni extralinfonodali, osservate in questi pazienti, rimangono ancora poco chiare (17). Secondo alcuni Autori (18), queste sedi rappresentano organi bersaglio privilegiati. Infatti, la presenza di una "solida" barriera emato-tissutale, associata ad un'alterazione della risposta immunitaria, consentirebbe alle cellule neoplastiche maligne, che esprimono antigeni *non-self*, di sfuggire alla distruzione da parte del sistema immunitario (18-20). Recenti studi (21, 22) hanno evidenziato che un particolare pattern di espressione di alcune molecole determinerebbe una scarsa adesione delle cellule linfomatose alla matrice extracellulare; ciò potrebbe rendere ragione del peculiare comportamento biologico aggressivo.

Il trattamento dei pazienti con linfoma primitivo del testicolo è multidisciplinare (3). Un'orchietomia deve essere sempre eseguita. La chirurgia risulta utile poiché non solo consente la corretta valutazione istologica della malattia, ma rimuove un sito cosiddetto "santuario", che rende il tumore del testicolo inaccessibile alla chemioterapia sistemica (13). Tuttavia, nonostante possano essere ottenute sopravvivenze a lungo termine nel I stadio di malattia con la sola orchietomia, molti pazienti vanno incontro a recidiva entro i primi due anni; pertanto risulta necessaria l'associazione di radio- e chemioterapia (23).

Il LPT ha un comportamento clinico aggressivo ed una prognosi sfavorevole (24); infatti, frequentemente già alla diagnosi sono presenti localizzazioni extralinfonodali e dopo il trattamento vi è una elevata incidenza di recidive. Seymour et al., in uno studio retrospettivo sul tasso di sopravvivenza in 25 pazienti con linfoma testicolare a cellule B, hanno dimostrato che soltanto il 23% era libero da malattia dopo 10 anni. In generale, il progressivo coinvolgimento sistemico dei linfomi testicolari avviene entro 6-12 mesi dalla diagnosi (25) e attualmente un lungo intervallo libe-

ro da malattia, nei pazienti trattati con i più moderni schemi di trattamento, si ottiene solo nel 25% dei casi (3).

La sopravvivenza mediana globale è 4,8 anni (3) con una sopravvivenza mediana libera da malattia di 4 anni.

In considerazione della prognosi sfavorevole, un approccio terapeutico aggressivo dovrebbe essere sempre considerato anche nei primi stadi di malattia (3). Tuttavia, il miglioramento delle conoscenze sulle caratteristiche genetiche e molecolari del linfoma del testicolo potrebbe portare in un prossimo futuro a personalizzare il trattamento riducendo le complicanze derivanti da un approccio aggressivo soprattutto nei

pazienti anziani che risultano i più colpiti da questa neoplasia (3).

## Conclusioni

Il chirurgo deve tener presente il linfoma nell'ambito della diagnosi differenziale delle neoformazioni del testicolo soprattutto nei pazienti anziani. La normalità dei valori della alfafetoproteina e della gonadotropina, l'incremento della latticodeidrogenasi e la presenza di localizzazioni extralinfonodale significative "insolite" (cute, anello di Waldayer, altre sedi) indirizzano ovviamente verso una malattia linfomatosa.

## Bibliografia

1. Ballen KK, Hasserjian RP. A 31-year-old man with bilateral testicular enlargement. *N Engl J Med* 2004;350:2081-7.
2. Gowing NFC. Malignant lymphoma of the testis, in Pugh RCB: *Pathology of the Testis*. Blackwell Scientific 1976;334-55.
3. Zucca E, Conconi A, Mughal TI, et al. Patterns of outcome and prognostic factors in primary large-cell lymphoma of the testis in a survey by the International Extranodal Lymphoma Study Group. *J Clin Oncol* 2003;21:20-7.
4. Haddy TB, Sandlund JT, Magrath IT. Testicular involvement in young patients with non-Hodgkin's lymphoma. *Am J Pediatr Hematol Oncol* 1988;10:224-9.
5. Al-Abbadi MA, Hattab EM, Tarawneh MS et al. Primary testicular diffuse large B-cell lymphoma belongs to the nongerminal center B-cell-like subgroup: A study of 18 cases. *Mod Pathol* 2006;19:1521-7.
6. Ferry JA, Harris NL, Young RH et al. Malignant lymphoma of the testis, epididymis, and spermatic cord. A clinicopathologic study of 69 cases with immunophenotypic analysis. *Am J Surg Pathol* 1994;18:376-90.
7. Turner RR, Colby TV, MacKintosh FR. Testicular lymphomas: a clinicopathologic study of 35 cases. *Cancer* 1981;48:2095-102.
8. Woolle PV 3rd, Osborne CK, Levi JA et al. Extranodal presentation of non-Hodgkin's lymphomas in the testis. *Cancer* 1976;38:1026-35.
9. Sampat MB, Sirsat MV, Kamat MR. Malignant lymphoma of the testis in Indians. *Br J Urol* 1974;46:569-75.
10. Sussma EB, Hajdu SI, Lieberman PH et al. Malignant lymphoma of the testis: a clinicopathologic study of 37 cases. *J Urol* 1977;118:1004-7.
11. Armenakas NA, Schevchuk MM, Brodherson M et al. AIDS presenting as primary testicular lymphoma. *Urology* 1992;40:162-4.
12. Buzelin F, Karam G, Moreau A et al. Testicular tumor and the acquired immunodeficiency syndrome. *Eur Urol* 1994;26:71-6.
13. Shahab N, Doll DC. Testicular lymphoma. *Semin Oncol* 1999; 26: 259-69.
14. Doll DC, Weiss RB. Malignant lymphoma of the testis. *Am J Med* 1986;81:515-24.
15. Paladugu RR, Bearman RM, Rappaport H. Malignant lymphoma with primary manifestation in the gonad: a clinicopathologic study of 38 patients. *Cancer* 1980;45:561-71.
16. Connors JM. Problems in lymphoma management: special sites of presentation. *Oncology* 1998; 12:185-91.
17. Visco C, Medeiros LJ, Mesina OM et al. Non-Hodgkin's lymphoma affecting the testis: is it curable with doxorubicin-based therapy? *Clin Lymphoma* 2001;2:40-6.
18. Streilein JW. Ocular immune privilege: therapeutic opportunities from an experiment of nature. *Nat Rev Immunol* 2003;3:879-89.
19. Ferguson TA, Green DR, Griffith TS. Cell death and immune privilege. *Int Rev Immunol* 2002;21:153-72.
20. Filippini A, Riccioli A, Padula F et al. Control and impairment of immune privilege in the testis and in semen. *Hum Reprod Update* 2001;7:444-9.
21. Drillenburger P, Pals ST. Cell adhesion receptors in lymphoma dissemination. *Blood* 2000;95:1900-10.
22. Horstmann WG, Timens W. Lack of adhesion molecules in testicular diffuse centroblastic and immunoblastic B cell lymphomas as a contributory factor in malignant behaviour. *Virchows Arch* 1996;429:83-90.
23. Wallace DJ, Altemare CR, Shen DF et al. Primary testicular and intraocular lymphomas: two case reports and a review of the literature. *Surv Ophthalmol* 2006;51:41-50.
24. Seymour JF, Solomon B, Wolf MM et al. Primary large-cell non-Hodgkin's lymphoma of the testis: a retrospective analysis of patterns of failure and prognostic factors. *Clin Lymphoma* 2001;2:109-15.
25. Tepperman BS, Gospodarowicz MK, Bush RS et al. Non-Hodgkin lymphoma of the testis. *Radiology* 1982;142:203-8.

L. Micheletti, F. Bogliatto, A.C. Levi

# LA LINFOADENECTOMIA INGUINO-FEMORALE

Fondamenti embriologici,  
anatomotopografici,  
anatomochirurgici  
sulla preservazione  
della fascia femorale

Volume brossurato  
di 66 pagine  
f.to cm 21x29  
€ 40,00

per acquisti online [www.gruppocic.com](http://www.gruppocic.com)



CIC Edizioni Internazionali

