

## La valutazione ecocolor-Doppler degli assi vascolari mesenterici nell'addome acuto. Studio prospettico su 325 pazienti

A. BACCOLI, A.R. MANCONI<sup>1</sup>, P. SAU, S. PISU<sup>2</sup>, C. SERRA, M. SAU

**RIASSUNTO:** La valutazione ecocolor-Doppler degli assi vascolari mesenterici nell'addome acuto. Studio prospettico su 325 pazienti.

A. BACCOLI, A.R. MANCONI, P. SAU, S. PISU, C. SERRA, M. SAU

*La diagnosi di infarto intestinale in un paziente con acuzie addominale è difficile. La sua elevata mortalità è essenzialmente determinata da un ritardo diagnostico e terapeutico. Ciò è dovuto sia ad una scarsa specificità dei dati di laboratorio sia alla scarsità dei segni clinici nelle fasi iniziali della malattia.*

*Obiettivo. Identificare il valore predittivo e negativo della metodica ecocolor-Doppler applicata ai vasi mesenterici nella diagnosi di ischemia acuta intestinale.*

*Pazienti e metodi. 325 pazienti sono stati prospetticamente analizzati con un ecocolor-Doppler Aloka ssd 1700: 120 con addome acuto (gruppo A); 120 soggetti sani senza preparazione intestinale (gruppo B); 85 pazienti sani con preparazione intestinale (gruppo C). Abbiamo valutato la visualizzazione in B mode, l'estensione del vaso, la captazione del segnale colore ed i velocitogrammi.*

*Risultati. In un campione selezionato di 32 pazienti con alto sospetto clinico di infarto mesenterico abbiamo rilevato 21 veri negativi, 3 falsi positivi, 5 veri positivi e tre falsi negativi. Il valore predittivo positivo e negativo sono stati rispettivamente di 0,62 e 0,87.*

*Conclusioni. La metodica ecocolor-Doppler si è dimostrata più efficace nell'escludere la presenza di una ischemia intestinale piuttosto che nel confermarla quando presente.*

**SUMMARY:** Duplex US evaluation of mesenteric vessels in acute abdomen. Perspective study on 325 patients.

A. BACCOLI, A.R. MANCONI, P. SAU, S. PISU, C. SERRA, M. SAU

*Background. Acute Mesenteric Insufficiency (AMI) is a surgical emergency with a difficult methodological approach. Its high mortality is mainly due to delay in the correct diagnosis. In turn this is due to the lack of specificity of the clinical presentation and of the laboratory data and abdominal radiographic findings, especially in the early-middle phase.*

*Purpose. To evaluate the positive predictive value (PPV) and negative predictive value (NPV) of Duplex Ultrasound (DU) of mesenteric vessels in the diagnosis of acute mesenteric ischaemia. Patients and methods. 325 patients were prospectively analyzed with Duplex US (Aloka ssd 1700); 120 with acute abdomen (group A); 120 healthy subjects without abdomen preparation (group B); 85 healthy subjects with abdomen preparation (group C). We considered the B mode visualization, the vessel extension and diameter, the colour signal capture (enhancement), the velocitograms with systolic peak velocity and medium diastolic velocity.*

*Results. In 32 patients with high suspect of AMI we founded 21 really negative results, 3 wrong positive results, 5 really positive results, 3 false negative results. The PPV and NPV were respectively 0,62 and 0,87.*

*Conclusions. The Duplex Us is more useful rather exclude than confirm AMI.*

**KEY WORDS:** Ischemia acuta intestinale - Color-Doppler.  
Acute mesenteric ischemia - Duplex US.

### Introduzione

Tra le possibili cause d'ischemia, le lesioni degli assi vascolari mesenterici principali sono quelle che pre-

sentano un più evidente interesse chirurgico. Di fatto l'infarto mesenterico rappresenta una grave entità nosologica sia per i caratteri spesso sfumati con i quali si presenta, determinando un ritardo nella diagnosi e terapia, sia per la sua alta mortalità perioperatoria (compresa tra il 55 e l'85%). Si tratta di una malattia prevalente nell'età adulta o senile (80% dei casi) e riconosce in genere un movente etiologico aterosclerotico o tromboembolico. Nella maggioranza dei casi l'ostruzione arteriosa è determinata da un'embolia o da trombosi acuta su placca aterosclerotica. Talvolta si tratta del-

Azienda USL 5, Oristano  
U.O. Chirurgia Generale e d'Urgenza

<sup>1</sup>Punto di Guardia Medica  
Presidio Ospedaliero "San Martino", Oristano  
(Direttore: Prof. M. Sau)

<sup>2</sup>Università degli Studi di Cagliari, Docente di Bioetica

© Copyright 2008, CIC Edizioni Internazionali, Roma

lo scompenso acuto di una situazione che il flusso residuo, attraverso la stenosi e/o i circoli collaterali, manteneva in precario equilibrio. La trombosi venosa mesenterica è ritenuta responsabile del 10-15% circa delle ischemie acute intestinali. In genere (80% dei casi) è associata a varie condizioni patologiche considerate predisponenti o determinanti ed è quindi secondaria; nei restanti casi è conseguenza di deficit congeniti della coagulazione, potendo allora manifestarsi anche in giovane età (1, 2).

Il quadro clinico, spesso sfumato e non specifico, la mancanza di marker sierologici specifici e le scarse sensibilità e specificità delle indagini strumentali di routine (radiografia, ecografia, TC) nelle fasi precoci della condizione ischemica fanno sì che la diagnosi sia quasi sempre tardiva, quando l'intestino è già sede di lesioni irreversibili così estese da concedere al paziente scarse prospettive di sopravvivenza. Lo scopo del nostro studio è stato di valutare il valore predittivo negativo (VPN) e positivo (VPP) della diagnostica ecocolor-Doppler nello studio degli assi mesenterici (arteria e vena mesenterica superiori e inferiori, AMS, VMS, AMI, VMI rispettivamente) nell'urgenza addominale e di confrontare i dati strumentali con i rilievi operatori.

## Pazienti e metodi

Da gennaio 2004 a dicembre 2006 sono stati studiati, in maniera prospettica, 325 pazienti valutando con metodica ecocolor-Doppler gli assi mesenterici. Il campione esaminato è stato suddiviso, a seconda della modalità di presentazione, in tre gruppi:

- gruppo A: 120 pazienti ricoverati in urgenza con sintomatologia addominale acuta;
- gruppo B: 120 pazienti sani, asintomatici, senza preparazione intestinale e non a digiuno, giunti alla nostra osservazione per altri motivi e di cui estemporaneamente si è valutato l'asse celiaco-mesenterico;
- gruppo C: 85 pazienti sani, a digiuno e con preparazione intestinale considerati come campione ideale di riferimento.

È stato utilizzato un ecografo Aloka ssd 1700 con sonda convex da 3,5 MHz, multifrequenza, settata per funzione vascolare, ad una PRF (frequenza di ripetizione dell'impulso) per il segnale colore compresa tra 1700 e 2000 Hz, con un guadagno variabile tra il 30 ed il 45%. I parametri considerati sono stati, oltre che la visualizzazione in B-mode dei vasi misurandone l'estensione ed il calibro, la valutazione del flusso-colore (enhancement), distinguendo tre categorie e attribuendo un giudizio in base all'estensione visibile del vaso (riferiti alla AMS e alla VMS):

- meno di 2 cm: scarsa;
- tra 2 e 5 cm: buona;
- oltre i 5 cm: ottima.

Inoltre abbiamo considerato i parametri velocitometrici, considerando la velocità di picco sistolica (VPS) e l'indice di pulsatilità (IP) per gli assi arteriosi, la velocità di picco e media per gli assi venosi.

Metodicamente è stata ricercata l'aorta e, in un settore di cerchio compreso tra le ore 11 e le ore 13, è stato possibile visualizzare l'arteria (in genere più mediale), di forma rotonda, e la vena me-

senterica superiore (più laterale), di forma tendenzialmente ellittica e comprimibile (Figg. 1 e 2). L'arteria mesenterica inferiore, di più difficile individuazione, viene ricercata poco sopra la biforcazione aortica, con la sua tipica emergenza antero-laterale sinistra. La vena mesenterica inferiore è stata comunemente rilevata di poco lateralmente all'arteria omonima, fino alla sua confluenza sulla splenica.

## Risultati

Per l'AMS il tratto più frequentemente osservato è stato quello sottopancreatico, a circa 2 cm dall'origine e per 3-5 cm distalmente. Il reperto caratteristicamente rilevato all'indagine ecografica, con il campionamento della sonda da 3,5 Hz in epigastrio in sezio-

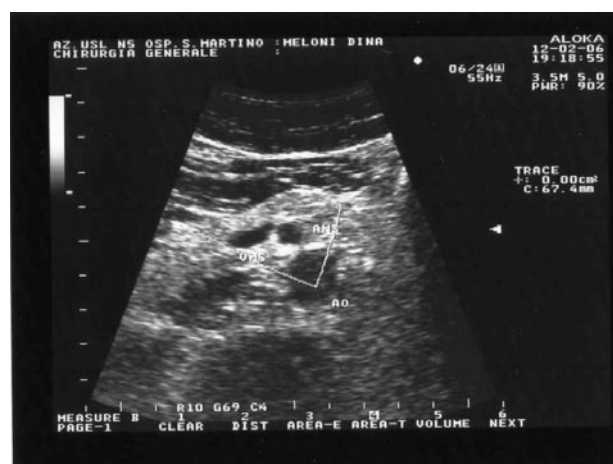

Fig. 1 - Scansione ecografica trasversa in epigastrio; presa a repere l'aorta, in un settore di cerchio compreso tra ore 11 e ore 1, si possono visualizzare la vena mesenterica superiore (elemento laterale destro) e l'arteria mesenterica superiore (elemento più mediano).

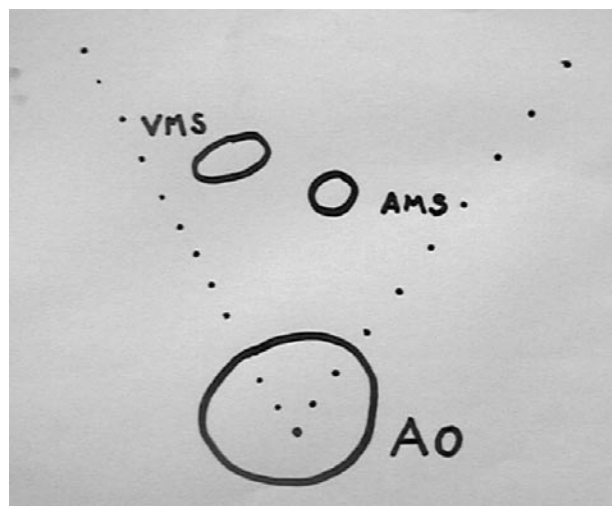


Fig. 2 - Schema dell'immagine ecografica in sezione trasversa mostrata nella Figura 1.

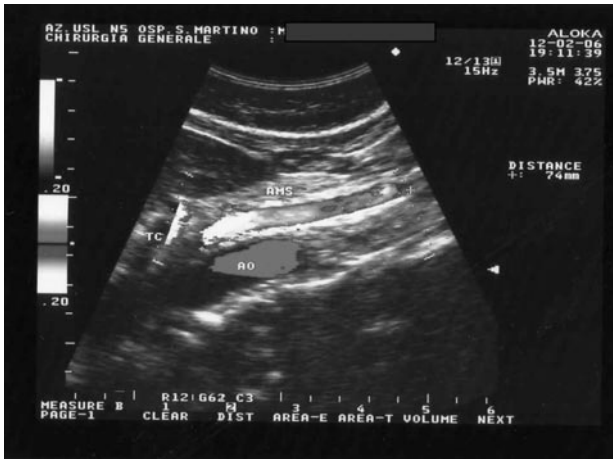

Fig. 3 - Scansione longitudinale; è visibile l'arteria mesenterica superiore e sotto una sezione dell'aorta.

TABELLA 1 - REPERTI VELOCIMETRICI ECOCOLOR-DOPPLER RILEVATI NEI TRE GRUPPI.

Gruppo	Vaso	Flusso colore		
		Ottimo (n)	Buono (n)	Scarso (n)
Gruppo A (120 pazienti)	AMS VMS	20% (24)	48% (58)	32% (38)
	AMI VMI	10% (12)	11% (13)	79% (95)
Gruppo B (120 pazienti)	AMS VMS	29% (31)	58% (61)	23% (28)
	AMI VMI	14% (17)	21% (25)	65% (78)
Gruppo C (85 pazienti)	AMS VMS	38% (32)	50% (43)	12% (10)
	AMI VMI	19% (16)	23% (20)	58% (49)

n: numero pazienti; AMS: arteria mesenterica superiore; VMS: vena mesenterica superiore; AMI: arteria mesenterica inferiore; VMI: vena mesenterica inferiore

ne longitudinale e trasversa, è mostrato nelle Figure 1, 2 e 3.

Per quanto concerne i reperti ecografici su AMS e VMS, nel gruppo A si è ottenuta ottima visualizzazione nel 12% dei casi, buona nel 71% dei casi, scarsa nel 17% dei casi. Nel gruppo B si è ottenuta una ottima visualizzazione nel 16% dei casi, buona nel 75% e scarsa nel 9%. Nel gruppo C ottima nel 25% dei casi, buona nel 71% e scarsa nel 4%. Dati meno confortanti per la AMI e la VMI: nel gruppo A, 21% dei casi; nel gruppo B, 35% dei casi; nel gruppo C, 42% dei casi.

I reperti velocimetrici ottenuti sono invece rappresentati nella Tabella 1.

Su 32 pazienti con forte sospetto clinico di infarto mesenterico (Tab. 2), in 21 si è ipotizzata diagnosi di esclusione in quanto si è riusciti a visualizzare un tratto di AMS, VMS, AMI e VMI sufficiente per poter

escludere una occlusione prossimale del vaso (veri negativi), in 4 si è ipotizzata una occlusione del vaso (3 arterioso, 1 venoso) (veri positivi) confermata in sala operatoria, in 4 pazienti l'esame è stato inattendibile o apparentemente dimostrativo di una occlusione vasale non confermata all'atto operatorio (altra patologia) (falsi positivi), in 3 pazienti l'esame è stato inattendibile oppure ha intravisto la pervietà dei vasi mesenterici superiori ma non ha visualizzato gli inferiori ed il dato operatorio aveva poi mostrato un infarto del colon sinistro (falsi negativi).

Il tempo medio di presentazione all'osservazione clinica è stato di 12 ore, range 4-24 ore (Fig. 5).

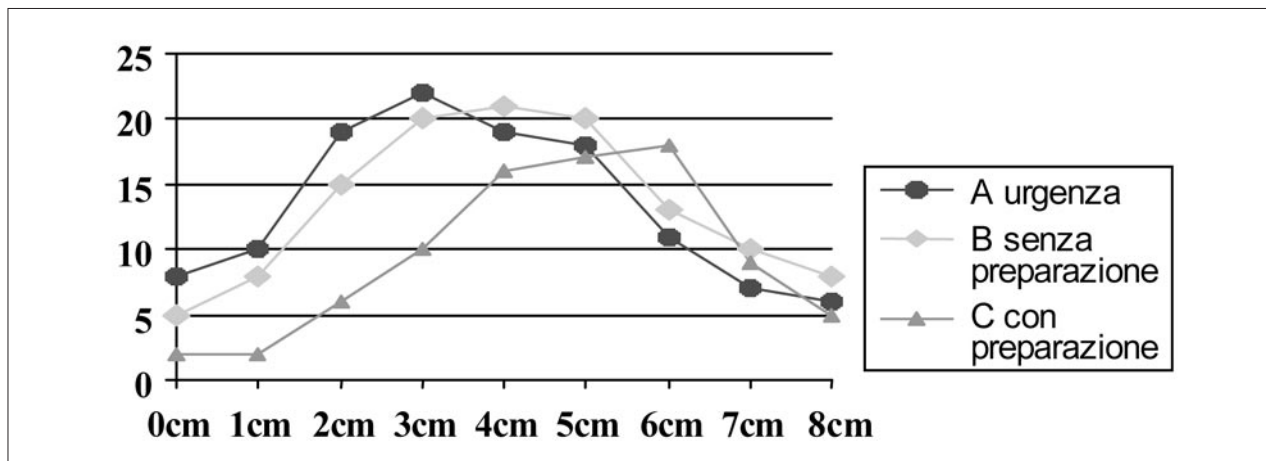


Fig. 4 - Estensione del vaso visualizzato (arteria mesenterica superiore), per numero dei pazienti, nei tre gruppi esaminati.

TABELLA 2 - SEGNI CLINICO-STRUMENTALI INDICATIVI PER ISCHEMIA MESENTERICA.

Segno	Numero pazienti	%
Leucocitosi marcata	32	100
Amilasi elevate (300-600 mu./l)	27	84
LDH elevate	22	69
CPK elevate	21	65
D-Dimero elevato	32	100
Fibrillazione atriale	25	78
Pregressi eventi embolici	12	37
Discrepanza clinico-obiettiva	26	81
Muco-sangue nelle feci	5	15

## Discussione

È esperienza comune in Chirurgia d'Urgenza trovarsi di fronte ad un paziente con addome acuto in cui si sospetta un infarto intestinale (mesenterico o colico, a seconda che siano occlusi gli assi mesenterici superiori o quelli inferiori). L'età in cui tale patologia può presentarsi è dalla VI decade in poi. Data la scarsità di dati biomorali specifici, spesso che si giunge alla diagnosi tardivamente, con conseguente necessità di estese resezioni intestinali altamente mutilanti ed invalidanti. Transaminasi, amilasi, LDH, CPK, fosfato inorganico, emocromo sono in genere alterati, quali indici di necrosi, ma non sono specifici della malattia, potendo elevarsi anche in altre affezioni addominali; d'altronde, nelle fasi iniziali della malattia, spesso capita di rilevare la normalità di questi valori, che aumentano soltanto in seguito, quando ormai sono irreversibili i processi di necrosi parietale.

Si avverte quindi la necessità di una metodica che possa discriminare tempestivamente e in maniera attendibile l'affezione morbosa. In linea teorica l'angiografia rappresenta la metodica ideale nella diagnosi precoce di ischemia mesenterica, anche per le sue possibilità terapeutiche. Il suo pronto impiego consente l'individuazione tempestiva dell'ischemia, la distinzione tra forme occlusive e non occlusive, la determinazione del tipo e della sede dell'ostruzione vasale, l'analisi della perfusione distale e dei circoli collaterali, la valutazione della risposta farmacologica e il trattamento percutaneo transluminale (3). Se l'arteriografia è utile per escludere una causa arteriosa dell'ischemia, la tomografia, la risonanza magnetica e l'esame ecocolor-Doppler forniscono una rappresentazione più diretta del sistema venoso mesenterico. L'angiografia è quindi la metodica principe nell'identificazione della malattia nell'80% dei casi, ma non è sempre disponibile in urgenza. Non privo peraltro di difficoltà tecniche ed organizzative risulta il trasporto del paziente in altro centro ove tale metodica possa essere effettuata, ed il più delle volte, anche se ciò avviene, intercorre un lasso di tempo sufficiente perché si determinino lesioni gangrenose.

La TC addominale risulta utile e preziosa sia nel discriminare altre patologie sia nel riconoscere segni indiretti (peraltro tardivi), quali la pneumatosi intestinale e mesenterico-portale, nonché di meso-retroperitoneo, ma risulta essere meno attendibile nel riconoscere i segni diretti di una occlusione vasale arteriosa o venosa. Migliori risultati sembra offrire l'angio-TC multislice con ricostruzioni, anche per i segni diretti di occlusione vasale.

Per questi motivi abbiamo voluto valutare, l'attendibilità della metodica ecografia alla luce dei rilievi operatori.

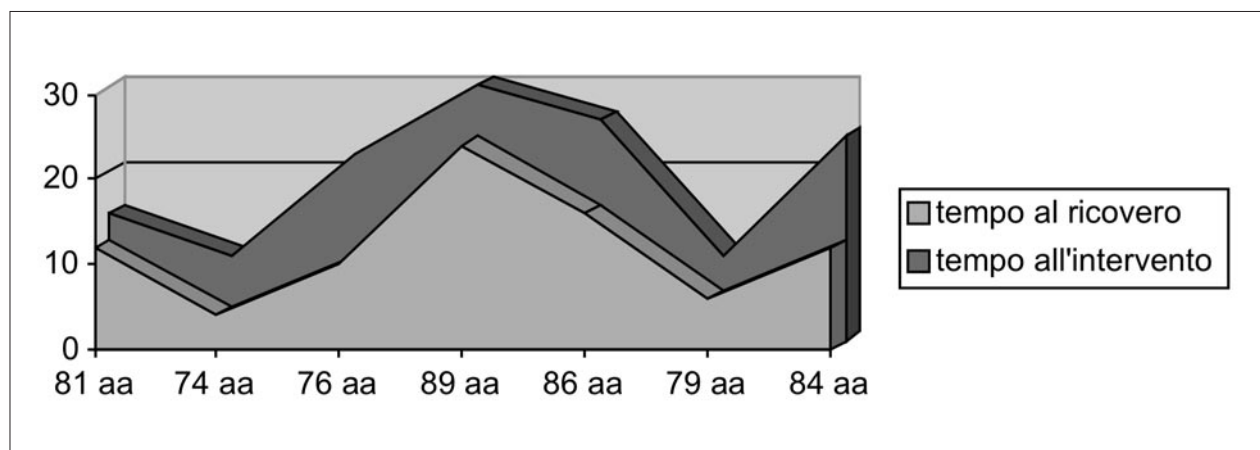


Fig. 5 - In ordinata è possibile osservare il tempo intercorso, espresso in ore, tra l'esordio dei sintomi (tempo 0), il ricovero e la diagnosi nei sette pazienti con infarto intestinale; in ascissa l'età dei singoli pazienti.



Secondo la nostra esperienza, la metodica è risultata più utile nell'escludere piuttosto che nel confermare la presenza di occlusione mesenterica significativa. Infatti, il valore predittivo negativo pari a 0,87 risulta essere nettamente superiore al valore predittivo positivo (0,50). Abbiamo potuto inoltre verificare la differenza nella visualizzazione degli assi mesenterici tra il paziente che giunge in acuzie addominale e quello che giunge all'osservazione ecografica in assenza di sintomi.

Nelle nostre osservazioni è stato possibile riconoscere l'alterazione vascolare sia dell'asse arterioso che di quello venoso nonostante il marcato meteorismo. In tre casi abbiamo rilevato la mancanza di captazione del segnale colore nonché la mancanza di segnale Doppler pulsato sull'arteria mesenterica superiore; in un caso abbiamo rilevato l'ectasia della vena mesenterica superiore, la presenza di materiale iperecogeno intraluminalo, la mancanza di captazione del segnale colore e Doppler anche per bassi valori di PRF.

Nei soggetti sintomatici in cui l'estensione del vaso arterioso visualizzato era scarsa, ovvero <2 centimetri, abbiamo valutato attentamente il dato velocitometrico, presumendo di ottenere informazioni indirette anche sul tratto a valle non visualizzato; poiché valori di velocità di picco sistolica compresi tra 55 e 100 cm/sec, nonché valori di diastolica tra 15 e 30 cm/sec depongono per un buon "run-off", abbiamo potuto escludere indirettamente una occlusione vasale (4,5). Dati meno incoraggianti li abbiamo rilevati sui vasi mesenterici inferiori; tre pazienti con rilievo di negatività presentavano al tavolo operatorio un infarto del colon sinistro (falsi negativi).

Il rilevamento ecografico, effettuato possibilmente a poche ore dall'insorgenza del quadro clinico quando

ancora la distensione meteorica non è elevata, fornisce senz'altro immagini più distinte ed attendibili (6-9). Nei casi tardivi, in presenza quindi di marcato meteorismo e di minore collaborazione del paziente, esso può risultare ostacolato se non inattendibile. Nelle fasi precoci della malattia, quando il quadro clinico è spesso aspecifico, è possibile rilevare all'esame radiologico un addome privo di gas ("gasless abdomen") a causa delle anse collabite per l'iperperistaltismo o distese dal ristagno di liquidi; è in questa fase che il rilievo ecocolor-Doppler può fornire le migliori informazioni.

## Conclusioni

Nella diagnosi di infarto intestinale le metodiche radiologiche tradizionali risultano poco specifiche, come nel caso della radiografia diretta dell'addome, oppure accurate ma invasive, e perciò eseguibili solo in pazienti selezionati con elevato sospetto clinico, come nel caso dell'angiografia. Ne deriva l'interesse maturato negli ultimi anni per l'ecocolor-Doppler, metodica con efficacia diagnostica paragonabile a quella dell'angiografia ma con minore invasività ed eseguibile in ogni caso di minimo sospetto di ischemia intestinale (3-5,10-12). L'ecocolor-Doppler dei vasi mesenterici, condotto anche in urgenza, si rivela un esame prezioso e dirimente per i quadri di ischemia celiaco-mesenterica con un VPP di 0,50 ed un VPN di 0,87 su pazienti con alto indice clinico di sospetto. Per maneggevolezza, basso costo, non invasività e ripetibilità, l'ecocolor-Doppler rappresenta senz'altro un esame di prima scelta attendibile ed utilizzabile anche in centri periferici privi di diagnostica angiografica (13-21).

## Bibliografia

1. Park WM, Głowiczki P, Cherry KJ Jr, Hallett JW Jr, Bower TC, Panneton JM, Schleck C, Ilstrup D, Harmsen WS, Noel AA. Contemporary management of acute mesenteric ischemia: Factors associated with survival. *J Vasc Surg.* 2002;35(3):445-52.
2. Edwards MS, Cherr GS, Craven TE, Olsen AW, Plonk GW, Geary RL, Ligush JL, Hansen KJ. Acute occlusive mesenteric ischemia: surgical management and outcomes. *Ann Vasc Surg.* 2003;17(1):72-9.
3. Catalano O, Cusati B, Lobianco R, Esposito M. Ruolo della diagnostica per immagini nello studio dell'infarto intestinale. *Min. Chir.* 1998;53(6):515-522.
4. Hansen KJ, Wilson DB, Craven TE, Pearce JD, English WP, Edwards MS, Ayerdi J, Burke GL. Mesenteric artery disease in the elderly. *J Vasc Surg* 2004;40(1):45-52.
5. Moneta GL, Lee RW, Yeager RA, Taylor LM Jr, Porter JM. Mesenteric duplex scanning: a blinded prospective study. *J Vasc Surg* 1993;17(1):79-84; discussion 85-6.
6. Rabbia C, De Lucchi R, Cirillo R. *Eco-color-doppler vascolare.* Ed. Minerva Medica Torino 1995.
7. Hartnell GG, Gibson RN. Doppler ultrasound in the diagnosis of intestinal ischemia. *Gastroint Radiol* 1987;12:285-8.
8. Rahmouni A, Mathieu D, Golli M. Value of CT and sonography in the conservative management of acute splenoportal and superior mesenteric venous thrombosis. *Gastrointest Radiol* 1992;17:135-40.
9. Baccoli A, Manni , Sau M, Autuori F, Sau P, Gregu R, Tuveri A. Il rilievo ecocolor Doppler nell'ischemia acuta mesenterica. Descrizione di due casi clinici. *G. Chir.* 2003;XXIV(4):148-151.
10. Roobottom CA, Dubbins PA. Significant disease of the celiac and superior mesenteric arteries in asymptomatic patients: predictive value of Doppler sonography. *AJR Am J Roentgenol.* 1993;161(5):985-8.
11. Matos C, Van Gansbece D, Zalzman M, Ansay J, Delcou C,

- Engelholm L, Struyen J. CT finding in intestinal ischemia. *Gastrointest Radiol.* 1986;11(4):322-5.
12. Zwolak RM. Can duplex ultrasound replace arteriography in screening for mesenteric ischemia? *Semin Vasc Surg* 1999;12:252-60.
  13. Lim HK, Lee WJ, Kim SH, Lee SJ, Choi SH, Park HS, Choo SW. Splanchnic arterial stenosis or occlusion: diagnosis at doppler US. *Radiology* 1999;211:405-10.
  14. Bowersox JC, Zwolak RM, Walsh DB, Schneider JR, Musson A, LaBombard FE, Cronenwett JL. Duplex ultrasonography in the diagnosis of celiac and mesenteric artery occlusive disease. *J Vasc Surg* 1991;14(6):780-6; discussion 786-8.
  15. Zwolak RM, Fillingier ME, Walsh DB, LaBombard FE, Musson A, Darling CE, Cronenwett JL. Mesenteric and celiac duplex scanning: a validation study. *J Vasc Surg* 1998;27(6):1078-87; discussion 1088.
  16. Perko MJ, Just S, Schroeder TV. Importance of diastolic velocities in the detection of celiac and mesenteric artery disease by duplex ultrasound. *J Vasc Surg* 1997;26(2):288-93.
  17. Moneta GL, Yeager RA, Dalman R, Antonovic R, Hall LD, Porter JM. Duplex ultrasound criteria for diagnosis of splanchnic artery stenosis or occlusion. *J Vasc Surg* 1991;14(4):511-8; discussion 518-20.
  18. Ertem D, Tuney D, Baloglu H, Pehlivanoglu E. Superior mesenteric artery blood flow in children with celiac disease. *J Pediatr Gastroenterol Nutr* 1998;26(2):140-5.
  19. Harward TR, Smith S, Seeger JM. Detection of celiac axis and superior mesenteric artery occlusive disease with use of abdominal duplex scanning. *J Vasc Surg* 1993;17(4):738-45.
  20. Blebea J, Volteas N, Neumyer M, Ingraham J, Dawson K, Assadnia S, Anderson KM, Atnip RG. Contrast enhanced duplex ultrasound imaging of the mesenteric arteries. *Ann Vasc Surg* 2002;16(1):77-83.
  21. Duber C, Wustner M, Diehl SJ, Post S. Emergency diagnostic imaging in mesenteric ischemia. *Chirurg* 2003;74(5):399-406.
-