

## Valutazione del comfort del paziente e della funzionalità di un sistema totalmente impiantabile venoso posizionato in vena safena

A. TORO, M. SOFIA, F. SPARATORE, R. LOMBARDO, S. CORDIO<sup>1</sup>, I. DI CARLO

**RIASSUNTO:** Valutazione del comfort del paziente e della funzionalità di un sistema totalmente impiantabile venoso posizionato in vena safena.

A. TORO, M. SOFIA, F. SPARATORE, R. LOMBARDO, S. CORDIO, I. DI CARLO

**Introduzione:** La vena safena può essere utilizzata per l'inserzione del catetere di un sistema totalmente impiantabile venoso (STIV), allorché non è possibile posizionare la camera del STIV sulla parete anteriore del torace o nel caso in cui vi è l'impossibilità ad utilizzare le vene del distretto cavale superiore. Scopo del presente lavoro è quello di stabilire, in questo caso particolare, qual è la migliore posizione della camera ai fini della funzionalità della stessa e del comfort del paziente.

**Pazienti e metodi:** Sono stati analizzati in maniera retrospettiva tutti i pazienti sottoposti a posizionamento di STIV, da gennaio 1995 ad ottobre 2004, nel Dipartimento di Scienze Chirurgiche, Trapianti d'Organo e Tecnologie Avanzate dell'Università degli Studi di Catania. Dei pazienti in cui lo STIV è stato posizionato in vena safena sono stati analizzati età, sesso, tipo di malattia, procedura chirurgica, complicanze precoci e tardive, la funzionalità della camera ed il comfort del paziente in relazione ai diversi siti di impianto.

**Risultati:** Nel periodo considerato sono stati impiantati 447 STIV in 445 pazienti, di cui 258 maschi e 189 femmine di età compresa tra 31 e 79 anni. L'indicazione era rappresentata prevalentemente da tumori solidi. Tutti i STIV sono stati posizionati per via chirurgica, al fine di evitare le complicanze immediate dell'approccio percutaneo sia per vena giugulare che per vena succlavia. Due pazienti su 445 hanno avuto un STIV posto in vena safena. Ambedue i pazienti erano di sesso maschile, con età di 35 e 51 anni. Il paziente più giovane era affetto da sindrome mediastinica per metastasi da cancro al testicolo, mentre il secondo paziente, affetto da tumore della laringe, aveva esiti da radioterapia al torace. Il catetere è stato posizionato in entrambi in vena safena destra con tecnica chirurgica e non sono state riportate complicanze immediate a 30 giorni. Nel paziente più anziano la camera è stata posizionata sull'emoclaveare destra a livello della X costa, mentre nel paziente più giovane è stata utilizzata dapprima la fossa iliaca di destra ed in un secondo tempo la parete anterolaterale della coscia destra. Il paziente con la camera posta sulla parete toracica non ha mai lamentato problemi, invece il secondo paziente ha sempre lamentato dolore in entrambi i punti di posizionamento della camera.

**Conclusioni:** Per il comfort del paziente la parete toracica è probabilmente il sito migliore per il posizionamento della camera del STIV quando il catetere viene introdotto attraverso la vena safena. Studi con grandi numeri sono necessari per la verifica della nostra ipotesi.

**SUMMARY:** **Totally implantable venous access device saphenous vein inserted. Comfort of the patient and function of the device evaluation.**

A. TORO, M. SOFIA, F. SPARATORE, R. LOMBARDO, S. CORDIO, I. DI CARLO

**Background:** When venous system of superior vena cava is not useful or when chest wall is not utilisable to place a reservoir, saphenous vein can be utilized for totally implantable venous access device (TIVAD) placement. Aim of this work is to establish the best location of the reservoir for the function and the comfort of the patient.

**Patients and methods:** All the patients submitted to TIVAD placement from January 1995 to October 2004 at the Department of Surgical Science, Organs Transplantations and Advanced Technologies of University of Catania have been considered to the present study. Age, sex, kind of disease, surgical procedure, early and late complications, function of the system and comfort to the patients in relation to the different site of reservoir placement have been studied.

**Results:** 447 TIVAD have been implanted in 258 males and 189 females aged from 31 to 79 years in the period considered for the study. Solid tumors represent the majority of the indications and all the TIVAD have been implanted by surgical cutdown to avoid all the early complications related to the percutaneous approach. Two patients received their TIVAD using saphenous vein by surgical cutdown, and no early complications have been recorded. The reservoirs have been placed respectively: in the chest wall in the first patient; and in the anterior wall of the abdomen, close to the anterosuperior iliac crest, firstly and later in the anterolateral face of the thigh in the second one. The first patient had no complications instead the second one referred discomfort with both reservoir locations.

**Conclusions:** For the comfort of the patient related to the reservoir position in case of saphenous vein utilization chest wall should represent the best studies are required to validate the appropriate reservoir location.

**KEY WORDS:** Sistemi totalmente impiantabili venosi.  
Vena safena - Comfort clinico.  
Totally implantable venous access devices.  
Saphenous vein - Clinical comfort.

Università degli Studi di Catania  
Azienda Ospedaliera Cannizzaro  
Dipartimento di Scienze Chirurgiche, Trapianti d'Organo e Tecnologie Avanzate  
Divisione Clinicizzata di Chirurgia d'Urgenza  
(Direttore, Prof. F. Latteri)  
<sup>1</sup>Azienda Ospedaliera Garibaldi, Catania  
(Direttore, Dott. S. Cordio)

© Copyright 2005, CIC Edizioni Internazionali, Roma

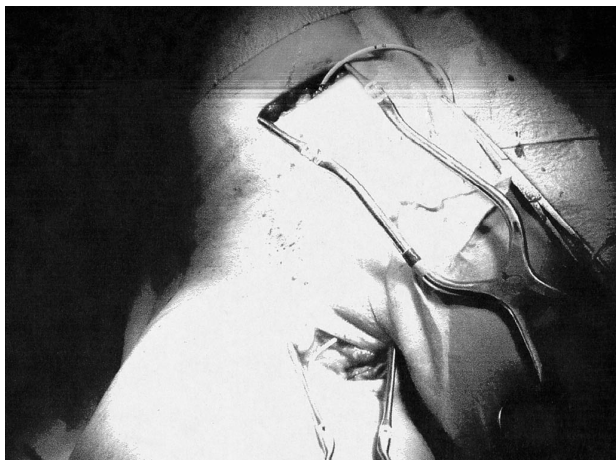


Fig. 1 - Il catetere, introdotto nella vena safena, viene tunnellizzato fino a 7 cm circa al di sotto della linea ombelicale trasversa, in prossimità della spina iliaca anteriore superiore, dove viene costituita la tasca per alloggiare la camera.

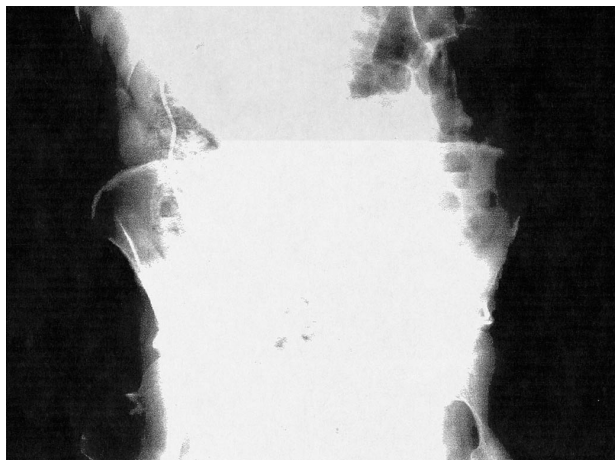


Fig. 2 - Camera posta alla base del torace: in questo caso la lunghezza del catetere aumenta il rischio trombotico.

## Introduzione

I sistemi totalmente impiantabili venosi (STIV) sono ormai un ausilio indispensabile per tutti i pazienti che necessitano di infusioni prolungate nel tempo. Solitamente il catetere viene introdotto nelle vene che confluiscono in cava superiore e la camera viene posizionata sulla parete anteriore del torace, al di sopra del muscolo grande pettorale (1).

Quando il torace non è utilizzabile per l'impianto della camera o il sistema della vena cava superiore è ostruito, si possono utilizzare la vena safena o la vena femorale per introdurre il STIV e la camera può essere impiantata sulla coscia, sull'addome o sul torace (2).

Scopo del presente lavoro è quello di stabilire la migliore posizione della camera, per la funzionalità ed il comfort del paziente, nel caso di utilizzo della vena safena per il posizionamento di un STIV.

## Pazienti e metodi

Sono stati considerati tutti i pazienti in cui è stato posizionato un STIV dal 1995 al 2004 presso il Dipartimento di Scienze Chirurgiche, Trapianti d'Organo e Tecnologie Avanzate dell'Università degli Studi di Catania.

Sono stati estrapolati i pazienti in cui era stato posizionato un STIV in vena safena. Sono stati considerati età, sesso, tipo di malattia, controindicazioni al posizionamento di un STIV in vena cefalica, conseguenze immediate e tardive, comfort del paziente in relazione alla posizione della camera.

La tecnica chirurgica utilizzata è stata la seguente: previa un'incisione cutanea, in corrispondenza del triangolo di Scarpa, due dita trasverse al di sotto della linea di Malgaigne si procede ad isolare la vena safena. Si pratica quindi la venotomia e si introduce il catetere, la cui punta, posizionata nella vena cava inferiore un paio di centimetri prima dell'atrio destro, viene controllata mediante amplificatore di brillantezza. Da questo momento in poi la tecnica è differenziata a seconda se la camera sia stata posta alla base del

torace, in fossa iliaca o nella parete anterolaterale della coscia.

Nel primo caso il catetere è stato tunnellizzato sino alla base del torace a livello della X costa sull'emiclaveare destra. A questo livello è stata costituita una tasca sottocutanea in cui è stata posizionata la camera dopo che quest'ultima è stata connessa con il catetere. Nel secondo caso, invece, il catetere è stato tunnellizzato, sempre sulla linea emiclaveare, sino 7 cm circa al di sotto della linea ombelicale trasversa, nel punto di unione tra la fascia dei muscoli larghi e l'aponevrosi dei muscoli retti addominali (Fig.1), dove è stata costituita la tasca sottocutanea in cui è stata alloggiata la camera. Nel caso invece del posizionamento della camera sulla faccia anterolaterale della coscia, la tasca sottocutanea viene costituita lateralmente al punto di incisione cutanea per l'isolamento della vena safena, ed il catetere viene quindi tunnellizzato per un breve tragitto.

## Risultati

Da gennaio 1995 ad ottobre 2004 sono stati posizionati 447 STIV in 445 pazienti. Due pazienti hanno avuto un'infezione tardiva della tasca sottocutanea, richiedendo la rimozione dello STIV e il reimpianto nel lato controlaterale dopo una breve terapia antibiotica. I 445 pazienti erano 258 maschi e 189 femmine, di età media di 55 anni (range 31-79). Il dispositivo è stato posizionato per chemioterapia di tumori solidi in 441 pazienti (98,7%) ed in 6 casi per patologie di origine emopoietica (1,3%).

La procedura è stata eseguita in anestesia locale con monitoraggio cardiaco in 40 pazienti (98,4%); solo in 2 casi (0,4%) è stata richiesta una sedazione per ragioni psicologiche. In 5 (1,2%) pazienti la procedura è stata eseguita in anestesia generale.

Due pazienti su 445 hanno avuto un port posizionato in vena safena. Si trattava di due maschi, rispettivamente di 51 e di 35 anni. Nel primo caso il paziente era affetto da un tumore alla laringe e per tale motivo aveva eseguito diversi cicli di radioterapia cervicale con interessamento toracico, da cui erano residue vaste

cicatrici e zone di flogosi attinica che impedivano il posizionamento della camera di un STIV. Nel secondo caso il paziente era affetto da una neoplasia testicolare sinistra con metastasi mediastiniche per le quali aveva eseguito cicli di radioterapia; in questo secondo caso l'accesso al sistema venoso cavale era impraticabile, per la concomitante sindrome mediastinica.

La tecnica d'impianto è stata nei due casi chirurgica, con un tempo medio di 60 minuti. Nel primo caso la camera del port è stata impiantata nella parete anteriore del torace. Nel secondo caso il port è stato impiantato in un primo momento in fossa iliaca di destra. In tale posizione la camera ha funzionato male poiché, nonostante in posizione supina l'ago di Huber penetrasse sino al fondo della camera, il notevole stato di adipe non permetteva la regolare infusione quando il malato assumeva la posizione ortostatica. Inoltre, il paziente lamentava continuamente un discomfort doloroso non meglio precisato e dolore alla digito pressione. Per tale motivo, dopo circa due mesi, il paziente è stato rioperato al fine di modificare la posizione della camera, la quale, utilizzando lo stesso catetere, è stata spostata sulla faccia antero-laterale della coscia sinistra (questa posizione un po' lateralizzata è stata espressamente richiesta del paziente). A distanza di oltre un anno, nonostante la camera sia pervia e ben funzionante, il paziente lamenta discomfort doloroso. Nel caso del paziente più anziano, con la camera posta alla base del torace, il comfort è stato invece definito ottimo ed a distanza di 18 mesi persiste perfetta funzionalità del sistema. Entrambi i pazienti sono stati sottoposti ad eparinizzazione quindicennale del STIV (1).

## Discussione

L'introduzione clinica dei sistemi totalmente impiantabile venosi ha radicalmente modificato la tecnica infusoriale soprattutto nei malati oncologici, rendendo più sicure le infusioni dei farmaci antitumorali e migliorando notevolmente la qualità di vita non comportando restrizione delle loro attività fisiche (3). Allorquando non è possibile utilizzare le vene affluenti del sistema cavale superiore o non è possibile impiantare la camera a livello toracico per pregresse ustioni, esiti di radioterapia, mastectomia bilaterale, ecc., si utilizzano la vena femorale o la vena safena. Queste due vene possono essere utilizzate sia con

l'approccio percutaneo sia con quello chirurgico. L'accesso chirurgico viene in genere riservato ai pazienti affetti da coagulopatia, (4); nell'esperienza personale invece l'accesso chirurgico è stato utilizzato di principio al fine di evitare le complicanze connesse con l'approccio percutaneo (lesione dell'arteria o della vena femorale, dei nervi, dei linfatici o formazione di ematomi).

Quando il catetere viene inserito in vena safena, la camera viene usualmente posta in fossa iliaca, in prossimità della spina iliaca anteriore superiore (2, 4).

Non sono riportati in letteratura dati inerenti il comfort del paziente in relazione alla sede della camera. Nel nostro lavoro, la camera posta alla base del torace, così come si utilizza per i sistemi totalmente impiantabili arteriosi, non ha dato problematiche di nessun tipo: il paziente non ha lamentato discomfort, nè algie legate alla camera stessa. In questo caso la camera poggia su un piano osseo rigido e tutte le manovre inerenti il suo uso sono risultate sceve da algie o problematiche funzionali, anche se la lunghezza del catetere è notevole (Fig. 2) e questo può rappresentare un fattore di rischio trombotico.

Nel secondo paziente con camera in fossa iliaca destra, nonostante durante l'intervento (essendo il paziente obeso) fosse stato eliminato gran parte del grasso sottocutaneo, la punta dell'ago, introdotta sino alla base della camera in posizione clinostatica, non permetteva l'infusione continua quando il paziente assumeva la posizione ortostatica. Il tessuto sottocutaneo circostante "affossava" infatti la camera, favorendo la fuoriuscita parziale dell'ago. Inoltre, tutte le manovre di infusione dell'ago dovevano avvenire con la contrazione volontaria dei muscoli addominali del paziente, risultando sempre dolorose. Posta la camera nella faccia antero-laterale della coscia, il paziente, pur non svolgendo particolare attività fisica, continuò a lamentare dolore sia a riposo, sia per l'infusione dell'ago, verosimilmente per contrazione dei muscoli della coscia, necessaria per contrastare la forza necessaria per l'introduzione dell'ago di Huber.

In conclusione, la posizione della camera del STIV introdotto in vena safena può essere foriera di discomfort per il paziente. La parete toracica è probabilmente il sito migliore per il posizionamento della camera, anche se studi su più ampie casistiche sono necessari al fine di poter avere indicazioni certe.

## Bibliografia

1. Di Carlo I, Cordio S, La Greca G, Privitera G, Russello D, Puelo S, Latteri F. Totally implantable venous access devices implanted surgically: a retrospective study on early and late complications. Arch Surg 2001; 136: 1050-1053.
2. Bertoglio S, Di Somma C, Meszaros P, Gipponi M, Cafiero F, Percivale P. Longterm femoral vein central

Valutazione del comfort del paziente e della funzionalità di un sistema totalmente impiantabile venoso posizionato in vena safena

- venous access in cancer patients. *Eur J Surg Oncol* 1996; 22:162-165.
3. Schwarz RE, Groeger JS, Coit DG. Subcutaneously implanted central venous access devices in cancer patients: a prospective analysis. *Cancer* 1997; 79:1635-1640.
4. Wolosker N, Yazbek G, Munia MA, Zerati AE, Langer M, Nishinari K: Totally implantable femoral vein catheters in cancer patients. *Eur J Surg Onc* 2004; 30: 771-775.
-