

La fistola artero-venosa brachio-basilica come accesso per emodialisi. Tecnica originale e risultati a distanza

G. MAZZONI, D. FRATTARELLI*, D. IAFRANCESCO, V. VAGNI, M. MOROSETTI*,
R. MAZZARELLA FARAO

RIASSUNTO: La fistola artero-venosa brachio-basilica come accesso per emodialisi. Tecnica originale e risultati a distanza.

G. MAZZONI, D. FRATTARELLI, D. IAFRANCESCO, V. VAGNI,
M. MOROSETTI, R. MAZZARELLA FARAO

Gli Autori riferiscono su 14 pazienti affetti da insufficienza renale cronica terminale (IRCT) e sottoposti ad intervento chirurgico di confezionamento di fistola artero-venosa (FAV) con l'utilizzo della vena basilica (VB) superficializzata. I pazienti sono stati trattati nell'Ospedale "G.B. Grassi" di Roma, nel periodo compreso tra il gennaio 1998 e il gennaio 2001, nell'Unità Operativa Complessa di Chirurgia Generale e nell'Unità Operativa Complessa di Nefrologia. I dati raccolti e analizzati sono stati quelli demografici e anamnestici, quelli inerenti pervietà primaria e secondaria delle FAV e la adeguatezza dialitica. In tutti i casi compresi nello studio è stato eseguito un follow up completo per un periodo minimo di 12 mesi. Particolare attenzione è stata posta sui risultati funzionali a distanza delle FAV realizzate.

Delle quattordici fistole realizzate sette sono risultate pervie, al termine del follow up, senza che fosse necessario metter in opera procedure di salvataggio. Le percentuali di pervietà primaria e secondaria a 24 mesi sono risultate essere del 50% e del 75% rispettivamente.

I risultati della ricerca confermano la validità della superficializzazione della vena basilica per il confezionamento di una FAV per emodialisi. I bassi costi di tale procedura, associati alla ridotta percentuale di complicanze ed insuccessi, sembrano pertanto proporla come "step" nel percorso di prossimalizzazione-protesiizzazione dell'accesso vascolare nei pazienti con IRCT.

SUMMARY: Arteriovenous fistula using transposed basilic vein for hemodialysis access. Original technique and long term results.

G. MAZZONI, D. FRATTARELLI, D. IAFRANCESCO, V. VAGNI,
M. MOROSETTI, R. MAZZARELLA FARAO

The authors report a prospective series of patients with long term vascular access for chronic hemodialysis fashioned with a transposed brachio-basilic fistula. Over a three-year period (1998-2000), 14 patients underwent creation of the arteriovenous fistula. Demographic and clinical data were registered and a length of follow up more than 12 months was in all cases obtained.

Of the 14 fistulas performed, 7 were successfully used for dialysis without complication. In seven patients late revision of fistulas was performed. The primary and secondary patency actuarial rates at two years were 50% and 75% respectively.

The results of this series highlight as the basilic vein fistula provides reliable vascular access for chronic hemodialysis therapy. The low cost and the low morbidity rates suggest the brachial artery-transposed basilic vein fistulas as a valuable part of vascular access history of patients with chronic renal failure.

KEY WORDS: Fistola artero-venosa - Vena basilica - Emodialisi.
Arteriovenous fistula - Basilic vein - Hemodialysis.

Premessa

La insufficienza renale cronica terminale (IRCT) è la sindrome determinata dal progressivo decadimento della funzione renale conseguenza di numerose nefropatie ad andamento prolungato nel tempo; gli unici

trattamenti in grado di prolungare l'aspettativa di vita dei pazienti sono la dialisi intra- ed extra-corporea ed il trapianto renale, ove possibile (1, 3).

Il trattamento emodialitico cronico impone la realizzazione di un accesso vascolare permanente; il suo confezionamento e la relativa cura sono responsabili di circa il 20% delle giornate di ospedalizzazione di tali pazienti. Pertanto un accesso stabile, facilmente utilizzabile ed in grado di garantire flussi adeguati costituisce elemento centrale della gestione dei soggetti con IRCT (4, 8).

La fistola artero-venosa radio-cefalica al polso dell'arto non dominante secondo Brescia-Cimino

Ospedale "G.B. Grassi", ASL RM D - Roma
Unità Operativa Complessa di Chirurgia Generale
(Dirigente: Dr. R. Mazzarella Farao)
*Unità Operativa Complessa di Nefrologia
(Dirigente: Dott. M. Morosetti)

© Copyright 2003, CIC Edizioni Internazionali, Roma

TABELLA 1 - PARAMETRI CLINICO-DEMOGRAFICI INIZIALI.

| | |
|-------------------------------------|-----------|
| Età (anni) | 58±7,1 |
| Maschi | 8 |
| Femmine | 6 |
| Durata malattia renale (mesi) | 67,5±7,1 |
| Etiopatogenesi insufficienza renale | |
| Glomerulonefrite | 8 |
| Nefroangiosclerosi | 3 |
| Malattia policistica | 1 |
| Uropatia ostruttiva | 1 |
| Criptogenetica | 1 |
| Consuetudine al fumo | |
| Sì | 7 |
| No | 7 |
| Pressione arteriosa media (mmHg) | 109,6±6,3 |
| Hb (g/dl) | 11,4±0,9 |
| BUN (mg/dl) | 69,7±9,1 |
| Creatinemia (mg/dl) | 7,6±2,4 |
| Potassiemia (mEq/L) | 3,38±0,12 |
| Sodiemia (mEq/L) | 138,9±1,6 |
| Magnesiemia (mEq/L) | 2,01±0,14 |
| Cloremia (mEq/L) | 102,8±2,3 |
| Calcemia (mg/dl) | 10,5±0,4 |
| Fosforemia (mg/dl) | 3,5±0,5 |
| Albuminemia (g/L) | 3,3±0,5 |

resta la opzione di prima scelta (4). La progressiva "prossimalizzazione" dell'accesso in corrispondenza dell'avambraccio e del braccio si renderà necessaria o per condizioni anatomiche vascolari peculiari o per il malfunzionamento della fistola primitiva. In tali casi la posizione sottofasciale, anatomicamente protetta, della vena basilica (VB), il suo calibro adeguato, la relativa scarsità di collaterali e la sua lunghezza costituiscono elementi di scelta per il confezionamento di una fistola artero-venosa (FAV) prossimale (9,10). L'utilizzo della VB prevede, in letteratura, il posizionamento della stessa in sede soprafascale tramite manovre di tunnelizzazione o superficializzazione diretta.

Scopo dell'attuale studio è stato quello di valutare la pervietà a distanza degli accessi per emodialisi rea-

TABELLA 2 - PERVIETÀ VENA BASILICA "BRUTA".

| Follow up | Pervietà primaria (%) | Pervietà secondaria (%) |
|-----------|-----------------------|-------------------------|
| 6 mesi | 14/14 (100) | 14/14 (100) |
| 12 mesi | 12/14 (85) | 12/14 (85) |
| 18 mesi | 5/8 (62,5) | 8/8 (100) |
| 24 mesi | 4/8 (50) | 6/8 (75) |
| 30 mesi | 2/4 (50) | 2/4 (50) |
| 36 mesi | 1/4 (25) | 2/4 (50) |

lizzati attraverso la creazione di una fistola artero-venosa con mobilizzazione totale della vena basilica e sua superficializzazione con creazione di un lembo cutaneo.

Pazienti e metodo

Pazienti

Nel periodo compreso tra gennaio 1998 e gennaio 2001 sono stati inseriti prospetticamente nello studio ventidue pazienti con IRCT, sottoposti ad intervento di superficializzazione della vena basilica (SVB) come accesso per emodialisi nell'Ospedale "G.B. Grassi" di Roma. Di questi, tre sono stati esclusi poiché affetti da diabete mellito insulino-dipendente, due per *ASA score* superiore a 3. Tre pazienti, inoltre, non hanno completato il programma di follow-up.

Sono quindi stati esaminati ed analizzati i dati relativi a quattordici pazienti, nessuno dei quali è stato sottoposto a trapianto renale.

Endpoints

I parametri considerati quali endpoints dello studio sono state la pervietà primaria della fistola artero-venosa (FAN) quella secondaria e la adeguatezza dialitica.

La pervietà primaria è stata definita come la usufruibilità in mesi dell'accesso venoso nel corso del follow up senza la necessità di dover ricorrere a procedure mediche e/o chirurgiche per il mantenimento dell'accesso stesso. La pervietà secondaria è stata definita come la usufruibilità in mesi mediante manovre mirate al recupero funzionale della FAV. La adeguatezza dialitica è stata considerata raggiunta quando si è riusciti ad ottenere per i pazienti un TAC urea (Time Average Concentration urea) compreso tra 45 e 55 ed un Kt/V (clearance normalizzata per volume) tra 0.9 e 1.2.

I dati raccolti e monitorizzati prevedevano quindi, oltre a quelli strettamente anagrafici, anche un ampio spettro di parametri clinici e strumentali come riportato nella tabella I.

Tecnica chirurgica

La procedura chirurgica di SVB è realizzata in regime di Day Hospital. Il paziente viene posizionato sul letto operatorio, supino con l'arto prescelto abdotto a 100° circa. Dopo anestesia locale si esegue una incisione cutanea al braccio, parallelamente alla proiezione del ventre muscolare mediale del muscolo bicipite, con un andamento lievemente curvilineo nel suo quinto inferiore, in corrispondenza della piega del gomito. Si individua la sede di origine della vena basilica con *vessel-loop*; si procede quindi alla preparazione dell'asse venoso per una lunghezza minima di 12 cm.

Si isola successivamente la arteria omerale alla piega del gomito con l'ausilio di due *vessel-loops*. L'anastomosi artero-venosa è confezionata latero-terminalmente utilizzando due fili di sutura di

TABELLA 3 - ANALISI STATISTICA.

| | | Test U Mann Whitney | | |
|---|-----------|---------------------|--------|------|
| | | u | z | p |
| Pervietà primaria (media in mesi±ds) | | | | |
| Sesso | | | | |
| M | 21,0±10,8 | 23,5 | -0,064 | 0,94 |
| F | 20,2±7,4 | | | |
| Consuetudine al fumo | | | | |
| Sì | 21,6±12,2 | 23,5 | 0,127 | 0,89 |
| No | 19,7±6,1 | | | |
| Complicanze | | | | |
| Sì | 29,0±14,1 | 5,0 | 1,27 | 0,20 |
| No | 19,2±8,2 | | | |
| | | Test R di Spearman | | |
| | | R | t | P |
| Età (media in anni±ds) | | -0,076 | -0,26 | 0,78 |
| Durata malattia renale (media in mesi ±ds) | | 0,329 | 1,20 | 0,25 |
| Pressione arteriosa (media in mmHg±ds) | | 0,246 | 0,88 | 0,39 |

goretex 8-0 con doppio ago CV-8. Si procede quindi alla superficializzazione del tratto di vena basilica, avendo cura di creare un lembo cutaneo in senso medio-laterale.

Follow up

Nel corso del followup i pazienti sono stati sottoposti a controllo clinico e strumentale con ecocolor-doppler della fistola artero-venosa e della vena basilica.

La durata media del follow up è risultata essere di 30,6 mesi.

Studio statistico

La valutazione statistica dei dati ottenuti, condotta con programma Statsoft'97, ha previsto la analisi univariata dei fattori in grado di influenzare la pervietà primaria utilizzando il test di Mann Whitney e quello di correlazione di Spearman quando appropriati. L'intervallo di confidenza considerato è stato fissato al 95% e la significatività statistica con $p < 0,05$ mediante test a due code.

Risultati

La popolazione oggetto dello studio è risultata composta da 8 maschi e 6 femmine, di età media 58 anni ($ds \pm 7,1$). Tutti i pazienti erano stati precedentemente sottoposti ad altre procedure chirurgiche per la realizzazione di una fistola artero-venosa. Sono state eseguite dieci procedure di superficializzazione della vena basilica di sinistra e quattro della vena basilica di destra. I parametri clinico-demografici sono riportati nella Tabella 1.

Risultati a breve termine

In tutti i casi la fistola artero-venosa è risultata essere pervia sia clinicamente che strumentalmente. Si sono registrati due casi di complicanze minori.

La durata media delle sedute di emodialisi è stata di 231 ± 29 minuti. Il valore medio del TAC urea è risultato essere di $45,5 \pm 4,2$ mg/dl e del Kt/V di $1,17 \pm 0,17$.

Risultati a lungo termine

Delle quattordici fistole artero-venose realizzate sette sono risultate pervie, al termine del follow-up, senza che fosse necessario mettere in opera procedure di salvataggio. Le percentuali di pervietà primaria sono riportate nella tabella 2 e nella figura 1. I risultati della analisi statistica dei fattori in grado di influenzare la pervietà primaria sono riportati nella tabella 3.

In sette pazienti si sono verificate nove complicanze maggiori che hanno determinato la chiusura o la non funzionalità della fistola, artero-venosa (Tab. 3). In un caso si è verificata l'infezione della vena arterializzata. In due pazienti si è avuta la formazione di un ematoma peri-venoso nella sede della puntura ed in entrambi i casi si è provveduto ad eseguire una revisione chirurgica della fistola con trombectomia tramite utilizzo di sonda di Fogarty, con buona pervietà secondaria. In quattro pazienti si è verificata la trombosi progressiva della fistola artero-venosa senza causa apparente. In tutti i casi si è provveduto alla revisione chirurgica della fistola, così da migliorare l'*inflow*. Tali provvedimenti sono stati associati alla fibrinolisi locale con urochinasi. In tre casi si è riusciti ad ottenere la buona funzionalità secondaria della fistola. Al termine del periodo di studio sono risultate complessivamente previe nove fistole artero-venose. La pervietà secondaria è risultata essere del 65% a trentasei mesi. La durata media delle sedute così eseguite è stata di 241 ± 23 minuti.

Il valore medio del TAC urea è risultato essere di $46,2 \pm 2,1$ mg/dl, e del Kt/V di $1,19 \pm 0,18$. La variazione di peso conseguente alla singola seduta dialitica è risultata essere di 2100 ± 650 g.

Discussione

I pazienti affetti da insufficienza renale terminale necessitano per il mantenimento della loro omeostasi del trattamento dialitico cronico; è necessario, pertanto, disporre di un accesso vascolare per prolungati periodi di tempo. Tale esigenza può essere soddisfatta fondamentalmente mediante tre opzioni. La prima prevede l'utilizzo di un catetere di materiale sintetico messo a dimora in una vena centrale (11-13), la seconda comporta il confezionamento chirurgico di

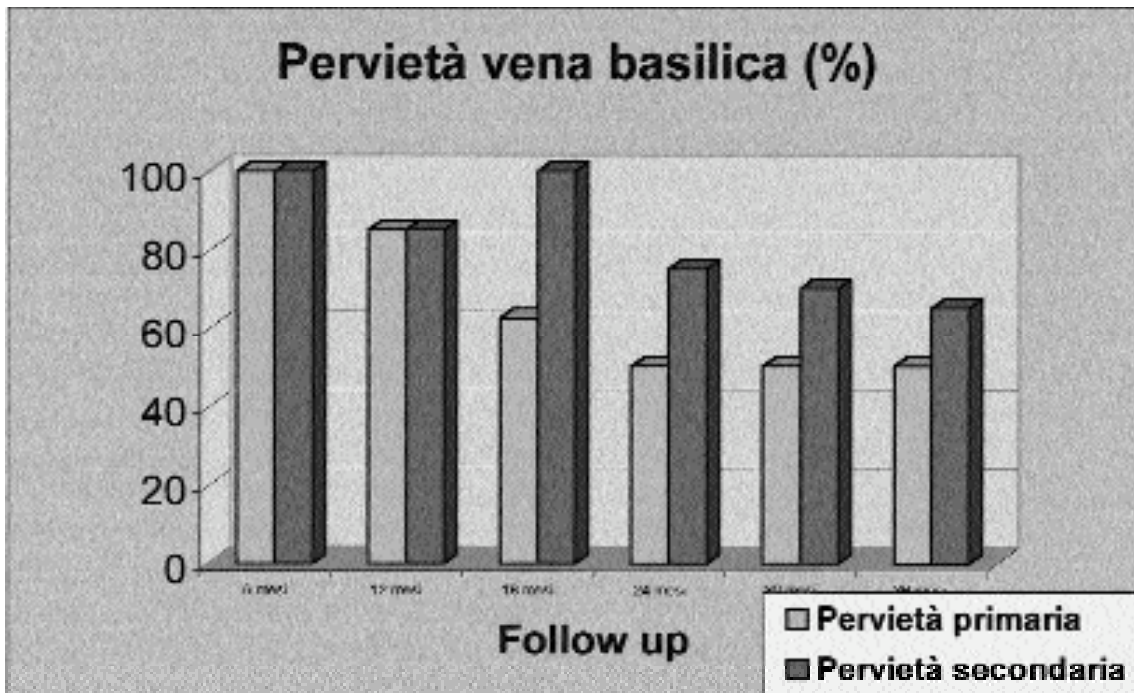


Fig. 1 - Risultati a lungo termine.

una FAV nativa (6,10), mentre la terza si avvale, altresì, di materiale protesico (14-17). Allo stato attuale nei Centri ospedalieri italiani il confezionamento di una fistola artero-venosa radio-cefalica al polso dell'arto superiore non dominante, secondo Brescia e Cimino, costituisce la opzione di prima scelta (16-18). Motivazione principalmente economiche e non tecniche hanno viceversa condotto i nefrologi ed i chirurghi di altri paesi a ricorrere anche in prima istanza al confezionamento di fistole artificiali od all'inserimento di cateteri venosi per uso permanente (14, 17, 19-21).

L'utilizzo ripetuto e prolungato dell'accesso vascolare primitivo conduce alla usura dell'accesso stesso, per la insorgenza di complicanze che ne riducono acutamente o progressivamente la fruibilità (22-24). La vita media di un accesso vascolare radio-cefalico risulta approssimativamente di 36 mesi (16, 25-28). Si pone, quindi, il problema di quale strada seguire per il confezionamento di un secondo accesso (17, 29-30). Le opzioni ragionevolmente perseguibili sono a nostro avviso le seguenti: una FAV radio-cefalica al polso controlaterale, la interposizione di una protesi radio-cefalica omolaterale ed infine la superficializzazione della vena basilica omolaterale.

La realizzazione di una FAV distale nell'arto controlaterale permette quasi sempre una gestione interdialitica della stessa più semplice e sicura (24), mentre

l'utilizzo di protesi ed in particolare di quelle in PTFE, è sicuramente facilmente perseguibile e presenta indiscutibili vantaggi sia tecnico-chirurgici che procedurali emodialitici (31, 32).

La realizzazione di un by-pass artero-venoso con protesi non richiede, difatti, la disponibilità dei vasi venosi nativi né estese manovre di dissezione e preparazione vascolare né infine di un periodo di "maturazione" (33-35). A tali indiscutibili vantaggi devono però essere contrapposte alcune considerazioni tecniche, biologiche ed anche economiche. Il confezionamento di una fistola artero-venosa artificiale comporta sempre la esecuzione di due anastomosi; il materiale protesico induce, inoltre, reazioni locali e sistemiche nell'ospite. La iperplasia neo-intimale che si realizza a carico di tutti i segmenti protesici vascolari può condurre in questi casi ad una frequenza elevata di occlusione parziale o totale degli stessi (34, 36-41) con una media di pervietà primaria del 70%, 50% e 40%, rispettivamente per i primi 12, 18 e 24 mesi. Nel caso di stenosi, infezione o trombosi di tali protesi risultano infine estremamente difficoltose le procedure di salvataggio con una pervietà secondaria che difficilmente raggiunge il 50% a 24 mesi (5, 34, 36, 37, 41-43).

Per le sue caratteristiche anatomiche la vena basilica è stata definita la "vena nascosta": il suo decorso sottofasciale per un lungo tratto e l'essere posta sul profilo mediale del braccio la rendono "invisibile" ed "impalpa-

bile”, permettendone il risparmio involontario da parte del personale addetto alla venipuntura, sia essa a scopi emodialitici che semplicemente terapeutici (44-46).

Nel considerare la scelta della vena basilica quale vaso nativo per il confezionamento di una fistola artero-venosa è opportuno ricordare come il calibro di tale vaso si vada progressivamente e sensibilmente incrementando verso la ascellare; si realizzano pertanto basse resistenze al flusso endoluminale (35, 38, 47).

Nella esperienza di altri Autori la superficializzazione della basilica viene ottenuta preferenzialmente con la tunnelizzazione (17, 18, 20, 29, 44, 46). Tale metodica espone a un duplice rischio: torsione del vaso e sanguinamenti difficilmente controllabili (22). La metodica di superficializzazione “a cielo aperto”, al contrario, riduce il rischio di tali eventi, anche se rende necessaria una lunga incisione chirurgica ed una discreta dissezione sottocutanea (18,29,48).

Determinante per la buona riuscita della procedura anastomotica è la scelta adeguata della lunghezza della arteriotomia in relazione al calibro della vena. Crediamo che una lunghezza media di sette millimetri possa rappresentare l'ideale per la maggior parte delle anastomosi artero-venose (17,49-51). Nel nostro studio abbiamo inoltre sempre cercato di ottenere la superficializzazione di un segmento venoso di una lunghezza minima di 12 cm, così da permetterne un agevole utilizzo nel tempo da parte del personale infermieristico.

La pervietà primaria, così ottenuta, dell'85% a 12 mesi e del 50% a 24 mesi, ben si confronta con quella riportata da altri Autori sia con la stessa tecnica sia con metodiche alternative.

Anche nella nostra casistica la principale causa di ospedalizzazione dei pazienti è stata la necessità di trattare l'insorgenza di complicanze a carico della FAV (50% dei pazienti). Queste hanno determinato, nonostante i tentativi di risoluzione, la perdita della pervietà di quattro accessi vascolari. La progressiva insorgenza di stenosi si è verificata ben sei volte in quattro pazienti, rappresentando la evenienza più frequente. Nel trattamento di tale complicanza riteniamo che la angiografia intra-operatoria abbia un ruolo determinante, permettendo di individuare e quindi rimuovere la causa determinante il malfunzionamento della FAV (35, 44, 52, 53). È stato quindi possibile il salvataggio precoce di cinque fistole (71,5%), raggiungendo percentuali di pervietà secondaria del 75% a 24 e del 60% a 36 mesi, che ben si confrontano con quelle ottenute da altri Autori con FAV native e protesiche (10, 54, 55).

I risultati della nostra ricerca confermano la validità della superficializzazione della vena basilica per il confezionamento di una FAV per emodialisi. I bassi costi di tale procedura, associati alla ridotta percentuale di complicanze ed insuccessi, sembrano pertanto proporla come “step” nel percorso di prossimalizzazione-protesizzazione dell'accesso vascolare nei pazienti con IRCT.

Bibliografia

1. Brenner BM, Lazarus JM: Chronic renal failure. In: Isselbacher KJ, Braunwald E, Wilson JD, Martin B, Fauci AS, Kasper D, eds, Harrison's Principle of Internal Medicine. New York: McGraw Hill; 1997:1451-9.
2. Hull AR, Parker TF: Proceedings of the morbidity, mortality, and prescription of dialysis symposium. Am J Kidney Dis 1990;15:375-83.
3. Hakim RM, Lawrence P, Schulman G, Breyer J: Increasing dose of dialysis improves mortality and nutritional parameters in hemodialysis patients. J Am Soc Neph 1992; 3: 367.
4. Brescia MJ, Cimino JE, Appel K, Hurwick BF: Chronic haemodialysis using venipuncture and a surgically created arteriovenous shunt. N Engl J Med 1966; 275:1089-92.
5. Yasuhara H, Shigematsu H, Muto T: Results of arteriovenous fistula revision in the forearm. Am J Surg 1997; 174:83-86.
6. Ifudu O, Mayers JD, Matthew JJ, Fowler A, Friedman E: Haemodialysis dose is independent of type of surgically-created vascular access. Nephrol Dial Transplant 1998;13:2311-6.
7. Ifudu O, Macey LJ, Homel P, Hyppolite JC, Hong J, Dhaene M, Dratwa M, van Herweghen JL, Folks CJ, Pillai K, McDowell DE: Determinants of type of initial haemodialysis vascular access. Am J Nephrol 1997; 17:425-7.
8. Dagher F, Gelber R, Ramos E, Sadler J: The use of basilic vein and brachial artery as an A-V fistula for long term hemodialysis. J Surg Res 1976; 20:373-6.
9. Gollidge J, Smith CJ, Emery J, Farrington K, Thompson HH: Outcome of primary radio-cephalic fistula for haemodialysis. Br J Surg 1999;86:211-6.
10. Dagher FJ: The upper arm AV hemoaccess: long-term follow up. J Cardiovasc Surg 1986;27:447.
11. Kapoor T, Sherman RA: A brief history of vascular access for hemodialysis. An unfinished history. Seminars in Nephrology 1997;17:239-45.
12. Dialysis Outcome Quality Initiative: Clinical practice guidelines for vascular access. Type and location of cuffed catheter placement. Am J Kidney Dis 1997;30:S157.
13. Jean G, Chazot C, Vanel T et al.: Central venous catheter for HD: looking for optimal blood flow. Nephrol Dial Transplant 1997;12:1689-91.
14. Kherllain GM, Roedesheimer LR, Arbaugh JJ, Newmark KJ, King LR: Comparison of autogenous fistula versus expanded polytetrafluoroethylene graft fistula for angioaccess in hemodialysis. Am J Surg 1986;152:238-43.
15. Johnson JM, Anderson JM: Reasonable expectations for PTFE grafts in hemodialysis access. Dial Transplant 1983;12:238-40.
16. Palder SB, Kirkman RL, Whittemore AD, Hakim RM, Lazarus JM, Tilney NL: Vascular access for hemodialysis: patency rates and results of revision. Ann Surg 1985;202:235-9.
17. Murphy GJ, White SA, Knight AJ, Dougman T, Nicholson

- ML: Long-term results of arteriovenous fistulas using transposed autologous basilic vein. *Br J Surg* 2000;87:819-823.
18. Rivers SP, Scher LA, Sheehan E, Lynn R, Veith FJ: Basilic vein transposition. An underused autologous alternative to prosthetic dialysis angioaccess. *J Vasc Surg* 1993;18:391-7.
 19. Telis VA, Kohlberg WI, Bhat DJ, Driscoll B, Veith FJ: Expanded polytetrafluoroethylene graft fistula for chronic hemodialysis. *Ann Surg* 1979;189:85:1721.
 20. Torella F, Reilly DT: Arteriovenous fistula using transposed basilic vein. *Br J Surg* 1998;85:1721.
 21. Chia KH, Ong HS, Teoh MK, Lim TT, Tan SG: Chronic haemodialysis with PTFE arterio-venous grafts. *Singapore Med J* 1999;40:685-90.
 22. Butterworth PC, Dougman TM, Wheatley TJ, Nicholson ML: Arteriovenous fistula using transposed basilic vein. *Br J Surg* 1998;85:653-4.
 23. Appel GB: Vascular access infections with long-term hemodialysis. *Arch Intern Med* 1978; 138:1609-10.
 24. Gessaroli M: Utilizzo degli accessi vascolari: complicazioni. In Gessaroli M eds.: *Accessi vascolari per emodialisi*. Torino 2001:113-28, Edizioni Minerva Medica.
 25. Mandel SR, Martin PL, Blumoff RL, Mattern WD: Vascular access in a university transplant and dialysis program. *Arch Surg* 1977;112:1375-80.
 26. Ziabri GB, Rohr MS, Landreanu MD, Bridges RM, DeVault GA, Petty H, Costley KJ, Brown ST, McDonald JC: Complications from permanent hemodialysis vascular access. *Surgery* 1988;104:681-6.
 27. Bender MHM, Bruyninckx CMA, Gerlag PGG: The brachiocephalic elbow fistula: a useful alternative angioaccess for permanent hemodialysis. *J Vasc Surg* 1994;20:808-13.
 28. Winsett OE, Wolma FJ: Complications of vascular access for hemodialysis. *South Med J* 1985;78:513-7.
 29. Hakaim AG, Nalbandian M, Scott T: Superior maturation and patency of primary brachiocephalic and transposed basilic vein arteriovenous fistulae in patients with diabetes. *J Vasc Surg* 1998;27:154-7.
 30. Silva BM, Hobson RW, Pappas PJ, Haser PB, Araki CT, Goldberg MC, Jamil Z, Padberg FT: Vein transposition in the forearm for autogenous hemodialysis access. *J Vasc Surg* 1997;26:981-8.
 31. Hirth RA, Turenne MN, Woods JD, Young EW, Port FK, Pauly MV, Held PJ: Predictors type of vascular access in hemodialysis patients. *JAMA* 1996;276:1303-8.
 32. Munda R, First MR, Alexander JW, Linnermann CC, Fidler JP, Kittur D: Polytetrafluoroethylene graft survival in hemodialysis. *JAMA* 1983;249:219-22.
 33. Polo JR, Tejedor A, Polo J, Sanabia J, Calleja J, Gomez F: Long-term follow up of 6-8 mm brachioaxillary PTFE grafts hemodialysis; *Artif Organs* 1995;19:1181-4.
 34. Schuman ES, Gross GF, Hayes JF, Standage BA: Long-term patency of polytetrafluoroethylene graft fistulas. *Am J Surg* 1988;155:644-6.
 35. Humphries AL, Colborn GL, Wynn JJ: Elevated basilic vein arteriovenous fistula. *Am J Surg* 1999;177:489-91.
 36. nzler MA, Rajmon T, Lachat M, Lagiader F: Long-term function of vascular access for hemodialysis. *Clin Transplant* 1996;10:511-5.
 37. Raju S: PTFE grafts for hemodialysis access. Techniques for insertion and management of complications. *Ann Surg* 1987;201:666-73.
 38. Morgan AP, Dammin GJ, Lazarus JM: Failure modes in secondary vascular access for hemodialysis. *ASAIO J* 1978;1:44-52.
 39. Kerns DB, Fillinger MF: Compliance mismatch, hemodynamics and intimal-medial hyperplasia in arteriovenous grafts. In Henry ML, Ferguson RM, eds: *Vascular Access for Hemodialysis - V*. Chicago: WL Gore and Precept Press; 1997:191-203.
 40. Lumsden BM, Chen C: Accelerated neointimal hyperplasia in hemodialysis access graft. In: Henry ML, Ferguson RM, eds *Vascular Access for Hemodialysis - V*. Chicago, WL Gore and Precept Press; 1997:43-50.
 41. Brothers TE, Morgan M, Robinson JG, Elliott BM, Baliga P, Cofer JB, Rajagopalan PR, Fitts T: Failure of dialysis access: revise or replace? *J Surg Res* 1996;60:312-6.
 42. Dougherty MJ, Calligaro KD, Schindler N, Raviola CA, Ntoso A: Endovascular versus surgical treatment for thrombosed hemodialysis grafts: a prospective, randomized study. *J Vasc Surg* 1999;30:1016-23.
 43. Etheredge EE, Haid SD, Maeser MN, Sicard GA, Anderson CB: Salvage operations for malfunctioning polytetrafluoroethylene hemodialysis access grafts. *Surgery* 1983;94:464-70.
 44. Coburn MC, Carney WI. Comparison of basilic vein and polytetrafluoroethylene for brachial arteriovenous fistula. *J Vasc Surg* 1994;20:896-04.
 45. Svoboda JJ, Balagi MR: Basilic vein transposition: the ideal secondary fistula. In Sommer BG, Henry ML, Ferguson RM, eds: *Vascular Access for Hemodialysis - Chicago*: WL Gore and Associated and Precept Press; 1991:252-60.
 46. Logerfo FW, Menzoian JO, Kumaki DJ, Idelson BA: Transposed basilic vein brachial arteriovenous fistula. *Arch Surg* 1978;113:1008-10.
 47. Ascher E, Hingoran A, Gunduz Y, Yorkovich Y, Ward M, Miranda J, Tsemekhin B, Kleiner M, Greenberg S: The value and limitations of the arm cephalic and basilic vein for arteriovenous access. *Ann Vasc Surg* 2001;15:89-97.
 48. Hatjibaloglou A, Grekas D, Saratzis N, Megalopoulous A, Moors I, Kiskinis D, Dalainas V: Transposed basilic vein-brachial arteriovenous fistula. An alternative vascular access for hemodialysis. *Artif Organs* 1992;16:623-5.
 49. Wong V, Ward R, Taylr J, Selvakumar S, How TV, Bakran A: Factors associated with early failure for hemodialysis access. *Eur J Endovasc Surg* 1996;12:201-13.
 50. Anderson CB, Etheredge EE, Harter HR, Graft RJ, Codd JE, Newton WT: Local blood flow characteristics of arteriovenous fistulas in the forearm dialysis. *Surg Gynecol Obstet* 1977;144:531-3.
 51. Prischl FC, Kirchgatterer A, Brandstatter E, Wallner M, Baldinger C, Roithinger FX, Kramar R: Parameters of prognostic relevance to the pregnancy of vascular access in hemodialysis patients. *J Am Soc Nephrol* 1995;6:1613-8.
 52. Dapunt O, Feurstien M, Rendl KH, Prenner K: Transluminal angioplasty versus conventional operation in the treatment of hemaodialysis fistula stenosis: results from a 5 years study. *Br J Surg* 1987;74:1004-5.
 53. Beathard GA, Settle SM, Shields MW: Salvage of the non-functioning arteriovenous fistula. *Am J Kidney Dis* 1999;33:910-6.
 54. Cinat ME, Hokins J, Wilson SE: A prospective evaluation of PTFE graft patency and surveillance techniques in hemodialysis access. *Ann Vasc Surg* 1999;13:191-8.
 55. Miller PE, Carlton D, Deierhoi MH, Redden DT, Allon M.: Natural history of arteriovenous grafts in hemodialysis patients. *Am J Kidney Dis* 2000;36:68-74.