

Carcinoma 'meta-metacrono' del colon: descrizione di un caso clinico

G. BENFATTO, G. CATANIA*, A. BUFFONE**, S.A.M. BENFATTO, V. LICARI,
L. TENAGLIA*, R. GIOVINETTO, R. FANCELLO, A. GIOVINETTO*

RIASSUNTO: Carcinoma 'meta-metacrono' del colon: descrizione di un caso clinico.

G. BENFATTO, G. CATANIA, A. BUFFONE, S.A.M. BENFATTO,
V. LICARI, L. TENAGLIA, R. GIOVINETTO, R. FANCELLO,
A. GIOVINETTO

Gli Autori presentano un raro caso di carcinoma 'meta-metacrono' del colon in un uomo di 70 anni ricoverato con la diagnosi di adenocarcinoma del colon trasverso.

Dai rilievi anamnestici, ampiamente documentati da cartelle cliniche, si ricavava che il paziente era già stato operato due volte per carcinoma del colon, localizzato nel colon sinistro 7 anni prima e nel cieco due anni prima. Una colonscopia effettuata sedici mesi prima non aveva evidenziato alcuna lesione nel tratto di colon residuo. È possibile che piccolissime lesioni ancora allo stadio di adenomi non siano state identificate all'esame endoscopico e/o si sia realizzata una sequenza adenoma-carcinoma eccezionalmente rapida.

Sulle basi di questa esperienza gli Autori raccomandano nei pazienti con carcinoma metacrono controlli endoscopici molto ravvicinati o l'esecuzione preventiva di una colectomia subtotala.

SUMMARY: 'Meta-metachronous' carcinoma of the colon. A case report.

G. BENFATTO, G. CATANIA, A. BUFFONE, S.A.M. BENFATTO,
V. LICARI, L. TENAGLIA, R. GIOVINETTO, R. FANCELLO,
A. GIOVINETTO

The Authors deal with a rare case of 'meta-metachronous' carcinoma of the colon. A seventy years old man was admitted to ward after being diagnosed an adenocarcinoma of the transverse colon.

The anamnestic data pointed out that the patient had already been operated twice for the colon carcinoma, which had been diagnosed in the left colon and in the cecum respectively seven and two years before. A colonoscopy performed sixteen months before did not show any lesion of the residual colon. It is likely that tiny lesions, which were still in the adenoma phase, were not diagnosed by the endoscopy; it is also possible that the adenoma-carcinoma sequence was extremely fast.

On the basis of this experience the Authors recommend that patients with metachronous carcinoma undergo either frequent controls or a preventive subtotal colectomy.

KEY WORDS: Carcinoma 'meta-metacrono' - Colonscopia.
'Meta-metachronous' carcinoma - Colonoscopy.

Premessa

Da oltre un secolo Billroth (1) e Fenger (5) hanno descritto i tumori metacroni del colon; tuttavia sono tuttora aperte numerose controversie relative alla loro incidenza, ai protocolli diagnostici ottimali, al ruolo reale da attribuire alla sequenza adenoma-carcinoma, alla prognosi.

Le percentuali di incidenza di tumori metacroni dopo resezione di un carcinoma colo-rettale non sono dunque ben definite. Uno studio autorevole effettuato da Heald et al. (7) ha evidenziato come su 4884 pazien-

ti operati per cancro colo-rettale siano stati registrati 157 casi (3,1%) di tumori sincroni e 83 casi (1,7%) di tumori metacroni. Ulteriori studi effettuati attraverso follow-up a lungo termine hanno dimostrato come il rischio globale di carcinoma metacrono possa raggiungere anche percentuali del 30% (2-15) con un incremento di incidenza dello 0,35% per ogni anno successivo all'intervento (3).

Caso clinico

Nel maggio del 2001 è stato ricoverato nel nostro Istituto un uomo di 70 anni portatore di neoplasia del colon trasverso.

Di particolare interesse sono i rilievi anamnestici ricavati dalle cartelle cliniche relative a precedenti ricoveri. Nell'agosto del 1993 il paziente fu ricoverato presso una struttura chirurgica di altra sede regionale in quanto, da circa 5 mesi, presentava calo ponderale non ben quantificato, stipsi saltuaria, dolori alla regione perineale, presenza di muco nelle feci. Attraverso una panco-

Università degli Studi di Catania
Dipartimento di Chirurgia
(Direttore: Prof. S. Latteri)
Cattedra di Chirurgia Genitrica
(Direttore: Prof. A. Giovinetto)
* Cattedra di Chirurgia Generale
(Direttore: Prof. G. Catania)
** Cattedra di Chirurgia d'Urgenza e Pronto Soccorso
(Direttore: Prof. E. Cirino)

© Copyright 2003, CIC Edizioni Internazionali, Roma

lonscopia si evidenziava nel colon discendente una formazione ulcerata di circa 5 cm di diametro, che l'esame istologico delle biopsie effettuate dimostrava essere un adenocarcinoma; nessuna lesione veniva riscontrata nelle altre porzioni del colon. Il paziente dopo ecotomografia epatica, che escludeva la presenza di macroscopiche lesioni ripetitive, veniva sottoposto ad intervento chirurgico nel corso del quale veniva asportato un tratto di grosso intestino della lunghezza di 16 cm comprendente la lesione neoplastica situata, secondo la descrizione, rispettivamente a 3,5 cm e 8 cm dai margini di resezione. La ricostruzione della continuità intestinale fu effettuata attraverso un'anastomosi termino-terminale. Nel decorso post-operatorio non si registrarono complicanze degne di nota e il paziente venne dimesso in undicesima giornata. L'esame istologico definitivo confermò la diagnosi di "adenocarcinoma del grosso intestino con invasione profonda della parete sino alla sottosierosa, margini di accrescimento espansivi (pT₃ N₀; stadio B sec. Dukes; gruppo 2 sec. Jass), margini di resezione chirurgica indenni".

Nel marzo del 1999 il paziente fu ricoverato presso altra struttura chirurgica della stessa regione dove era stato trattato in precedenza in quanto una pancolonscopia, effettuata in apparente pieno benessere circa un mese prima, aveva evidenziato nel cieco la presenza di una lesione a placca in prossimità della valvola ileo-ciecale: l'esame istologico delle prese biotiche dimostrò che tale lesione era un "adenocarcinoma intestinale". Il paziente fu sottoposto ad accurati accertamenti comprendenti, oltre gli esami pre-operatori di routine, una TC del torace e dell'addome, un'ecografia dell'addome inferiore e superiore, un Rx clisma opaco a doppio contrasto. Tali accertamenti permisero di escludere anche questa volta la presenza di macroscopiche lesioni ripetitive. Sottoposto ad emicolectomia destra con resezione di circa 15 cm di ileo ed anastomosi termino-terminale, venne dimesso in ottava giornata dopo un decorso post-operatorio ottimale. L'esame istologico definitivo confermò la diagnosi di "adenocarcinoma a media differenziazione con invasione parziale della muscolare (pT₂ N₀)".

Nel gennaio del 2000 fu ricoverato nel nostro Istituto per essere sottoposto ad intervento di ernioplastica inguinale sinistra. In considerazione dei rilievi anamnestici, oltre ai normali esami di routine, fu sottoposto a pancolonscopia e a dosaggio dei marker tumorali (CEA, CA 19-9, alfa-fetoproteina). Ci sembra opportuno riportare per intero il referto endoscopico: "Follow-up di paziente sottoposto a resezione del sigma ed emicolectomia dx. L'introduzione dello strumento è agevole. Assenza di lesioni mucose rettali. A circa 40 cm dell'ano presenza di cicatrice riferibile ad anastomosi T-T. Non lesioni mucose per i tratti colici a monte fino alla ileo-trasversostomia T-T che appare rivestita da mucosa normale. Si segnala la presenza di noduli emorroidari". I marker tumorali erano entro i limiti della norma.

Nel maggio del 2001 il paziente si presenta nuovamente alla nostra osservazione lamentando da qualche mese astenia, perdita di peso, stipsi ingravescente e da qualche giorno tracce di sangue nelle feci. Viene sottoposto tempestivamente ad esame endoscopico: a circa 75 cm dall'orifizio anale, nel tratto di trasverso residuo, si reperta, in prossimità dell'anastomosi ileo-colica, una neof ormazione ulcero-vegetante di aspetto eterologo e stenostante il lume su cui si eseguono biopsie multiple; vengono esaminati inoltre 40 cm di ileo che appaiono indenni. L'esame istologico delle biopsie dimostra ancora una volta che trattasi di "adenocarcinoma intestinale". Vengono eseguiti i dosaggi dei valori di CEA e CA-125 che risultano nel range della norma. L'ecografia dell'addome superiore evidenzia "un fegato ad ecostruttura finemente disomogenea come da epatopatia cronica, a margini regolari, di volume nei limiti ed assenza di patologie focali". La TC, eseguita con mezzo di contrasto, conferma l'assenza di immagini ripetitive a carico del fegato e non evidenzia immagini di grossolane tumefazioni di pertinenza enterica né di linfonodi patologici lungo le stazioni addomino-pelviche.

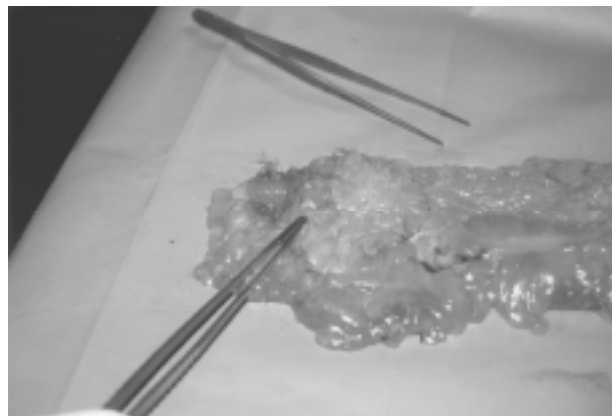


Fig. 1 - Lesione neoplastica 'meta-metacrona' a carico del colon trasverso.

L'intervento viene condotto attraverso un'incisione mediana xifo-sottombelicale. Dopo accurata viscerolisi, viene eseguita la resezione del colon residuo condotta sino a 4-5 cm al di sopra della giunzione retto-sigmoidea (Fig. 1); la continuità intestinale viene ricostituita attraverso un'anastomosi termino-terminale fra ileo e moncone di sigma. Il paziente viene dimesso in dodicesima giornata dopo un post-operatorio privo di complicanze.

La diagnosi istologica eseguita sul reperto operatorio è stata di: "adenocarcinoma bene-moderatamente differenziato infiltrante a tutto spessore la parete del viscere ed il tessuto adiposo periviscerale. Edema nella sottomucosa del restante tratto intestinale. Indenni i margini di resezione chirurgica. Linfadenite reattiva negli otto linfonodi reperiti (pT₃ N₀ Mx)".

A sei mesi ed a un anno dall'intervento il paziente si presenta in buone condizioni generali; le rettoscopie di controllo non hanno evidenziato presenza di ulteriori recidive.

Discussione e considerazioni conclusive

I criteri di distinzione fra carcinomi sincroni e metacroni sono tuttora controversi. In accordo con Legget et al. (12), viene considerato metacrono un carcinoma del colon che si manifesti dopo un periodo maggiore di dodici mesi dall'intervento effettuato per la neoplasia primitiva e in assenza di lesioni riscontrate nelle rimanenti porzioni del colon attraverso accurata indagine endoscopica condotta subito prima e 4-5 mesi dopo l'atto operatorio. Un carcinoma che si manifesti in un soggetto già trattato per carcinoma metacrono può essere definito 'meta-metacrono' allorché la diagnosi venga effettuata almeno dopo due anni dall'intervento e sia stato condotto, dopo un periodo minimo di sei mesi dall'intervento stesso, un accurato follow-up comprendente un esame endoscopico, che possa escludere la presenza di recidive locali o polipi, e il dosaggio, che sia entro i limiti della norma, dei marker tumorali.

Oggi la maggior parte degli endoscopisti, grazie anche agli elevati standard tecnici raggiunti dallo strumentario e all'ausilio di opportune metodiche aneste-

siologiche di sedazione riesce ad esplorare tutti i tratti del colon sino al cieco con una percentuale di successo del 96% (12). Malgrado ciò è possibile che piccole lesioni, probabilmente allo stadio di polipi benigni, possano essere in qualche caso misconosciute durante l'indagine colonscopica e successivamente evolvere come tumori metacroni.

Nel caso da noi presentato non si può stabilire con esattezza il periodo di insorgenza del primo tumore metacrono in quanto questo è stato identificato dopo circa sei anni dall'intervento primitivo ed è opportuno segnalare come in tutto questo intervallo di tempo il paziente non sia stato sottoposto ad alcuna indagine endoscopica di controllo.

Il secondo tumore metacrono si è manifestato dopo 26 mesi dall'intervento di emicolectomia destra, ma una colonscopia di controllo condotta sino all'anastomosi ileo-colica effettuata circa 10 mesi dopo non aveva dimostrato la presenza di lesioni sospette. Una spiegazione razionale potrebbe essere fornita dal fatto che in alcuni cancri metacroni la sequenza adenoma-carcinoma sia eccezionalmente rapida. A tale proposito interessanti osservazioni sono state fatte in pazienti affetti da cancro colo-rettale ereditario in assenza di poliposi (HNPCC); in questi pazienti il cancro è attribuibile ad un difetto genetico ben definito che comporta frequenti mutazioni legate a errori di replicazione del DNA. I carcinomi colo-rettali sporadici presentano, in una percentuale variabile dal 10 al 20%, caratteristiche simili a quelle che si manifestano in soggetti con HNPCC: predominanza di localizzazione prossimale, scarsa differenziazione, produzione di mucina (16). Nel caso giunto alla nostra osservazione il primo carcinoma metacrono era localizzato nel cieco mentre il secondo nel trasverso che rappresentava, in quel momento, la porzione più prossimale di colon residuo, mentre all'esame istopatologico il grado di differenziazione del primo tumore metacrono era minore rispetto al secondo; in entrambi i casi non è stata riscontrata attività mucipara.

Il ruolo del CEA nel follow-up del paziente con neoplasia colo-rettale resta ancora controverso anche se

in definitiva il CEA rappresenta un attendibile marker di eventuale ripresa di malattia a livello metastatico (15), ma il suo mancato incremento non esclude in alcun modo la presenza di lesioni metacrone. Nel caso da noi riportato i valori del CEA erano inferiori a 5 ng/l al momento del riconoscimento del secondo tumore metacrono!

Dopo la resezione di un carcinoma colo-rettale il maggior fattore di rischio di produrre successivamente un carcinoma metacrono è rappresentato dalla presenza, al momento dell'intervento, di un adenoma o di un carcinoma sincrono. Una pancolonscopia pre-operatoria condotta da un endoscopista esperto e dopo accurata preparazione del colon permette nella maggior parte dei casi di identificare tali lesioni; malgrado ciò la percentuale di falsi negativi viene indicata da Chen vicina al 30% (4). Lo stesso Autore suggerisce che è possibile ridurre tale percentuale di circa due terzi con un'accurata palpazione intraoperatoria di tutto il colon.

Ma se "nessun intervento per carcinoma del colon dovrebbe essere condotto senza uno studio accurato di tutto il colon" (7), è sempre auspicabile che il follow-up di questi pazienti comprenda delle indagini endoscopiche da effettuare secondo un protocollo temporale ben definito.

Tutti i pazienti da noi operati per tumore del colon-retto vengono sottoposti a controllo endoscopico dopo 6 mesi dall'intervento e successivamente ogni 2 anni. Un tale atteggiamento dovrebbe essere sufficiente per identificare carcinomi metacroni ancora allo stadio di resecabilità; sfortunatamente il cancro metacrono si manifesta in stadio già avanzato in un piccolo numero di pazienti malgrado i controlli colonscopici (12), come si evidenzia dal caso da noi presentato.

Un carcinoma 'meta-metacrono' del colon rappresenta sicuramente un'evenienza di eccezionale osservazione, tuttavia una tale esperienza ci induce a considerare ogni paziente con un cancro metacrono come ad alto rischio di ulteriore lesione a carico del tratto di colon residuo e pertanto da sottoporre preventivamente a colectomia subtotala.

Bibliografia

1. Billroth T: Die allgemeine Chirurgische Pathologie und Therapie. Berlin: Reischer, 1889: 908.
2. Bulow S, Svendsen LB, Mellemegaard A: Metachronous colorectal carcinoma. Br J Surg 1990; 77: 502.
3. Cali RL, Pitsch RM, Thorson AG, et al.: Cumulative incidence of metachronous colorectal cancer. Dis Colon Rectum, 1993; 329: 1997.
4. Chen HS, Chen SMS: synchronous and "early" metachronous colorectal adenocarcinoma: Analysis of prognosis and current trends. Dis Colon Rectum 2000; 43 (8): 1092.
5. Fenger C: Double carcinoma of the colon, JAMA 1888; 11: 606-8.
6. Granqvist S, Karlsson T: Postoperative follow-up of patients with colorectal carcinoma by colonoscopy. Eur J Surg 1992; 158: 307.
7. Heald RJ, Bussey HJ: Clinical experiences at St. Mark's

- Hospital with multiple synchronous cancer of the colon and rectum disease. *Colon Rectum*, 1975; 18: 6.
8. Heald R, Lockart S, Mummery HE: The lesion of the second cancer of the large bowel. *Br J Surg* 1972; 59: 16.
 9. Kelly CJ, Daly JM: Colorectal cancer: principles of post-operative follow-up. *Cancer* 1992; 70: 1397.
 10. Kiefer PJ, Thorson AG, Christensen MA: Metachronous colorectal cancer: time interval to presentation of a metachronous cancer. *Dis Colon Rectum* 1986; 29: 378.
 11. Lautenbach E, Forde KA, Neugut AI: Benefits of colonoscopic surveillance after curative resection of colorectal cancer. *Ann Surg* 1994; 220: 206.
 12. Legget BA, Cornwell M, Lesley R Thomas, B Appl. Sci, Buttesnshaw RL, C.I.C., Searle J, Younng J, Ward M: Characteristics of metachronous colorectal carcinoma occurring despite colonoscopic surveillance. *Dis Colon Rectum* 1997; 40: 603.
 13. Northover J MA: Carcinoembryonic antigen and recurrent colo-rectal cancer. *Gut* 1986; 27: 117.
 14. Patchett SE, Mulcahy HE, O'Donoghue DP: Colonoscopic surveillance after curative resection for colorectal cancer. *Br J Surg* 1993; 80: 1330.
 15. Svendsen LB, Bulow S, Mellemgard A: Metachronous colorectal cancer in young patients: expression of the hereditary nonpolyposis colorectal cancer syndrome? *Dis Colon Rectum* 1991;34: 790.
 16. Young JP, Searle J, Buttenshaw R, et al: An Alu Vpa marker on chromosome I demonstrates that replication errors manifest at the adenoma-carcinoma transition in sporadic colorectal tumours. *Genes Chromosom Cancer* 1995; 12: 251.
-