

Fistola entero-rettale ricanalizzante dopo colostomia sinistra definitiva per tumore del retto inoperabile

A. TONANTE, L. BONANNO, F. TARANTO, E. GAGLIANO, M. MAMO, Gia. STURNIOLO,
G. DE SALVO, Gio. STURNIOLO

RIASSUNTO: Fistola entero-rettale ricanalizzante dopo colostomia sinistra definitiva per tumore del retto inoperabile.

A. TONANTE, L. BONANNO, F. TARANTO, E. GAGLIANO, M. MAMO,
GIA. STURNIOLO, G. DE SALVO, GIO. STURNIOLO

Gli Autori riportano un caso di 'ricanalizzazione' intestinale spontanea in una paziente di 79 anni a distanza di un anno da un intervento palliativo di colostomia terminale definitiva per carcinoma del retto.

SUMMARY: Recanalizing enterorectal fistula post-colostomy for inoperable rectal cancer.

A. TONANTE, L. BONANNO, F. TARANTO, E. GAGLIANO, M. MAMO,
GIA. STURNIOLO, G. DE SALVO, GIO. STURNIOLO

The Authors report a case of a spontaneous intestinal 'recanalization' after 1 year since the palliative surgery (definitive colostomy) for rectal cancer in a 79 years-old patient.

KEY WORDS: Carcinoma del retto - Colostomia - Fistola - Ricanalizzazione intestinale spontanea.
Rectal carcinoma - Colostomy - Fistula - Spontaneous intestinal recanalization.

Introduzione

La ricanalizzazione intestinale spontanea dopo chirurgia palliativa per carcinoma del retto è evenienza rara.

Nella nostra paziente la ricanalizzazione si è verificata a distanza di un anno dal confezionamento di una colostomia sinistra definitiva per un tumore rettale massivamente diffuso e giudicato inoperabile.

Caso clinico

Donna di 79 anni, ricoverata per la prima volta presso la nostra U.O.C. nel febbraio del 2004 per occlusione intestinale parziale.

Al momento del ricovero presentava addome disteso e diffusamente dolente. L'esplorazione digitale del retto faceva apprezzare la

presenza di una neoformazione vegetante, dura e ulcerata, a circa 5 cm dalla linea ano-cutanea. La lesione veniva meglio precisata all'esame endoscopico che dimostrava "a circa 6 cm dal margine anale, neoformazione vegeto-infiltrante a manicotto incompleto, estesa in senso caudo-craniale fino a 15 cm dal margine anale, dove determina riduzione del calibro del lume rettale".

La TC addominale con mezzo di contrasto confermava la presenza "al passaggio retto-sigma, di neoformazione infiltrante e parzialmente stenotante che ventralmente non pare dissociabile dall'utero e dalla vescica, con plurime strie dense e adenopatie nello spazio adiposo perirettale, cui si associa lieve ispessimento della fascia viscerale pelvica bilateralmente". L'esame escludeva lesioni ripetitive epatiche. L'ecografia addominale non aggiungeva elementi ulteriori.

Completato l'iter diagnostico, persistendo il quadro occlusivo, anche se non grave, con evidenza di piccoli livelli idroaerei alla radiografia diretta dell'addome, la paziente veniva sottoposta ad intervento chirurgico.

Intervento chirurgico

Laparotomia mediana ombelico-pubica. Si reperta un imponente processo neoplastico che occupa estesamente il piccolo bacino. La neoplasia, a partenza dall'ampolla rettale, infiltra l'utero, parzialmente la vescica, alcune anse ileali e aderisce tenacemente alla concavità sacrale. Non si rilevano riproduzioni metastatiche a distanza. Giudicata la inoperabilità del caso, anche in considerazione delle precarie condizioni generali della paziente, si decide di limitarsi al confezionamento di una colostomia terminale definitiva sul sigma.

La paziente, dopo un decorso postoperatorio regolare, veniva dimessa in decima giornata e affidata alle cure della U.O.C. di Oncologia Medica. A distanza di otto mesi dall'intervento, un esame

TC documentava la presenza di lesioni ripetitive a livello del V e VIII segmento epatico. La paziente era comunque in discrete condizioni generali e la canalizzazione intestinale garantita dal buon funzionamento della colostomia escludente.

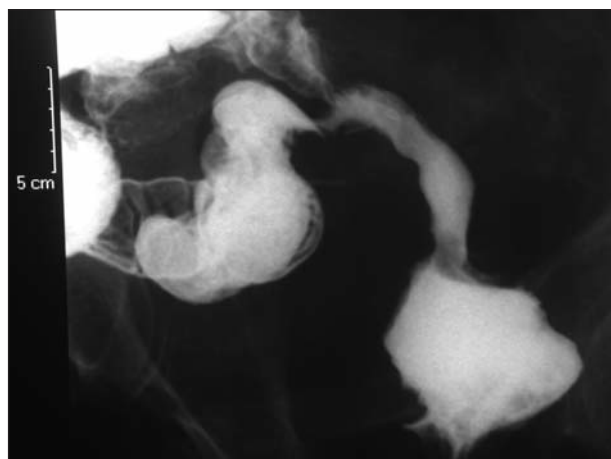
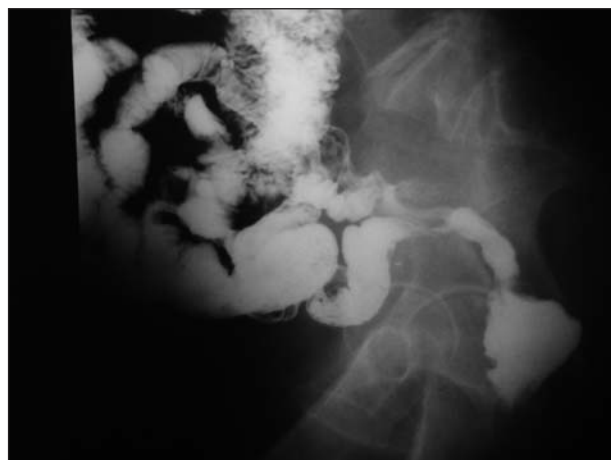
Ad un anno dall'intervento, la paziente tornava alla nostra osservazione per la quasi totale chiusura spontanea dell'ano praeternaturale, in assenza sorprendentemente di turbe della canalizzazione intestinale. La donna riferiva infatti di aver ripreso ad evacuare 'normalmente' attraverso l'ano, precisando che la 'ricanalizzazione spontanea' si era verificata dopo alcuni giorni di dolori lancinanti nei quadranti inferiori dell'addome e febbre elevata. La prima evacuazione era costituita da abbondante materiale purulento, fetido, frammisto a materiale fecale, mentre successivamente l'alvo si 'regolarizzava' con evacuazione a giorni alterni di feci formate.

La paziente veniva sottoposta ad uno studio radiologico del transito intestinale che documentava, "durante il passaggio delle mezzo di contrasto nelle anse ileali, l'opacizzazione del sigma distale e dell'ampolla rettale tramite una fistola ileo-rettale" (Figg. 1 e 2).

La paziente decedeva per cachessia neoplastica dopo circa otto mesi dalla ricanalizzazione intestinale spontanea.

Considerazioni

Il caso di ricanalizzazione spontanea da noi osservato si presta ad alcune interessanti considerazioni. La prima è la sua particolarità che non trova riscontro in letteratura (1-5). La seconda riguarda il meccanismo con cui essa si è verificata, verosimilmente per la comparsa di una fistola 'ricanalizzante' tra un'ansa ileale e il colon sigmoideo. È ipotizzabile che la 'ricanalizzazione' sia evoluta in conseguenza di un processo flogistico ascessuale, considerando che essa – così come riferito dalla paziente – è stata preceduta da intensi dolori addominali e febbre, cessati dopo l'evacuazione per via anale di abbondante materiale purulento, fetido, frammisto a feci. All'origine del processo flogistico in questione potrebbe essere stata una deiscenza del mon-



Figg.1 e 2 - Studio radiologico del transito intestinale che dimostra il tragitto fistoloso tra un'ansa ileale e il sigma.

cone rettale 'affondato' dopo la sezione intestinale praticata per eseguire la colostomia terminale.

Bibliografia

1. Faggi U, Giovane A, Cardini S, Falchi S. [Short-term outcome in colo-rectal surgery. Statistical analysis about mortality, morbidity and hospital stay]. *Minerva Chir.* 2007;62(2):101-13. Italian.
2. Bretagnol F, de Calan L. [Surgery treatment of rectal cancer]. *J Chir (Paris).* 2006;143(6):366-72.
3. Beham A, Rentsch M, Pullmann K, Mantouvalou L, Spatz H, Schlitt HJ, Obed A. Survival benefit in patients after palliative resection vs non-resection colon cancer surgery. *World J Gastroenterol.* 2006;12(41):6634-8.
4. Dunn GP. Palliating patients who have unresectable colorectal cancer: creating the right framework and salient symptom management. *Surg Clin North Am.* 2006;86(4):1065-92.
5. Ptok H, Marusch F, Steinert R, Meyer L, Lippert H, Gastinger I. Incurable stenosing colorectal carcinoma: endoscopic stent implantation or palliative surgery? *World J Surg.* 2006;30(8):1481-7.