

GIST: nostra esperienza

M.T. ROSSI, G. FASANO, A. MORLINO, F. SCUTARI

RIASSUNTO: GIST: nostra esperienza.

M.T. ROSSI, G. FASANO, A. MORLINO, F. SCUTARI

I tumori stromali gastrointestinali (GIST) sono più frequentemente localizzati nello stomaco e nel piccolo intestino e meno frequentemente nel colon e nel retto. La completa rimozione chirurgica rimane attualmente la migliore terapia. Il trattamento dei pazienti con GIST avanzati metastatizzati prevede l'impiego dell'imatinib, un inibitore selettivo della tirosin-chinasi.

Nella nostra esperienza, 12 pazienti affetti da GIST, osservati tra il 2000 e il 2007, sono stati sottoposti ad intervento chirurgico, in un caso associato a trattamento neoadiuvante con imatinib.

SUMMARY: GIST: our experience.

M.T. ROSSI, G. FASANO, A. MORLINO, F. SCUTARI

Gastrointestinal stromal tumors (GIST) are generally found in the stomach or small intestine and less commonly in the colon and rectum. Complete surgical remove remains the best current therapy. In the treatment of advanced/metastatic GIST is available imatinib, a selective tyrosine kinase inhibitor.

In our experience, 12 patients observed between 2000 and 2007 and affected by GIST underwent surgery, in one case associated to treatment with imatinib.

KEY WORDS: GIST - Chirurgia - Terapia neoadiuvante.
GIST - Surgery - Neoadjuvant therapy.

Premessa

Nel 1983 Mazur e Clark (1), per la prima volta, hanno adottato il termine di tumore stromale per definire una particolare neoplasia del tratto gastro-intestinale e hanno evidenziato che i tumori gastrointestinali di origine mesenchimale, già classificati come di supposta origine dal tessuto muscolare liscio, non avevano una reattività immunostochimica nè un quadro alla microscopia elettronica che ne confermassero la derivazione.

Più tardi si è dimostrato che le cellule tumorali dei GIST somigliano alle cosiddette cellule interstiziali di Cajal della parete gastrointestinale che hanno la funzione di pace-maker e coordinano l'attività della muscolatura liscia responsabile della motilità intestinale. Anche

questa affermazione è stata successivamente messa in discussione perché alcuni GIST nascono dall'omento e dal mesentero che non contengono cellule di Cajal.

La svolta definitiva si è avuta con la scoperta che quasi tutti i GIST esprimono il recettore ad attività tirosin-chinasica *Kit* che viene identificato dal marker immunostochimico specifico CD117 (2).

Nel maggio 2007 un lavoro pubblicato da Oikonomou et al. ha evidenziato la presenza di Thy-1, una glicoproteina, che rappresenta un nuovo marker espresso nella maggior parte dei GIST. Gli studi futuri dovrebbero essere indirizzati alla ricerca di molecole antitumorali selettive per questi marker recettoriali (17).

Pazienti e metodi

Dal mese di maggio 2000 al mese di agosto 2007 abbiamo osservato 12 casi di GIST così distribuiti (Figg. 1 e 2):

- 9 casi (75%) a localizzazione gastrica:
 - 4 (33,3%) sottoposti a omentogastrectomia totale,
 - 4 (33,3%) sottoposti ad omentogastrectomia subtotale,
 - 1 (8,3%) attualmente in trattamento con imatinib;

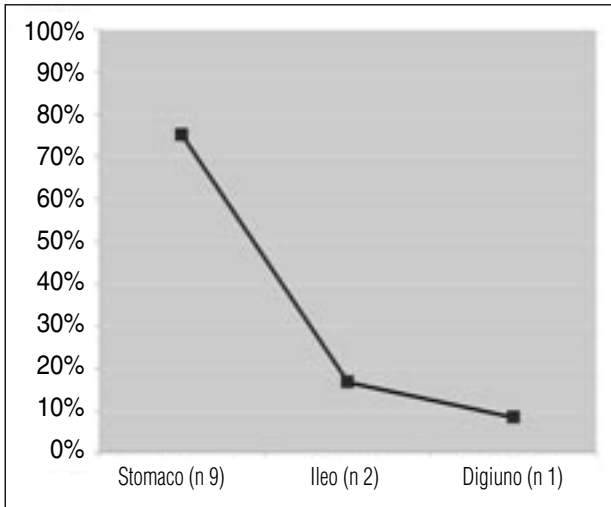


Fig. 1 - Localizzazione dei GIST (casistica personale).

- 2 casi (16,7%) a localizzazione ileale:
 - 1 (8,3%) sottoposto a emicolectomia destra,
 - 1 (8,3%) sottoposto a resezione di ansa ileale;
- 1 caso (8,3%) a localizzazione digiunale occludente (operato in urgenza).

Risultati

Al follow-up (3, 6, 12, 24 e 48 mesi), 4 pazienti (33,3%) sono vivi senza evidenza di malattia, 3 pazienti (25 %) sono deceduti per malattia, 1 paziente (8,4 %)

è deceduto per altre cause e 4 pazienti (33,3 %) risultano persi al follow-up (Fig. 3).

Dei 4 pazienti viventi, 1 è attualmente in trattamento neoadiuvante preoperatorio con imatinib da circa 5 mesi e 3 sono stati sottoposti al solo trattamento chirurgico. Questi ultimi 3 pazienti sono tutti liberi da malattia, rispettivamente a circa 21 mesi, 16 mesi e 38 mesi dall'intervento chirurgico.

Discussione

I GIST sono tumori mesenchimali, a cellule fusate, epitelioidi od occasionalmente pleomorfe, del tratto gastrointestinale che esprimono la proteina *Kit*.

I GIST sono neoplasie rare con un'incidenza annua di circa 2 casi ogni 100.000 abitanti. Il picco di insorgenza si ha generalmente sopra i 50 anni (range 40-70 anni) e raramente la neoplasia si presenta in giovane età. In famiglie caratterizzate da un'insorgenza di GIST più precoce è stata evidenziata una mutazione germinale di *Kit* (18, 19).

In alcuni studi si è evidenziata una preferenza per il sesso maschile con un rapporto 2:1, ma la maggior parte dei lavori non mostra una reale differenza (20, 21).

Le sede di insorgenza più frequente è lo stomaco (50-60%), seguono l'intestino tenue (30%), e il grosso intestino con il retto (5%) (6). I GIST rappresentano il 2,2% delle neoplasie gastriche, il 14% di quelle del piccolo intestino e lo 0,1% di quelle del grosso intestino. La sede di insorgenza non è predittiva del comportamen-

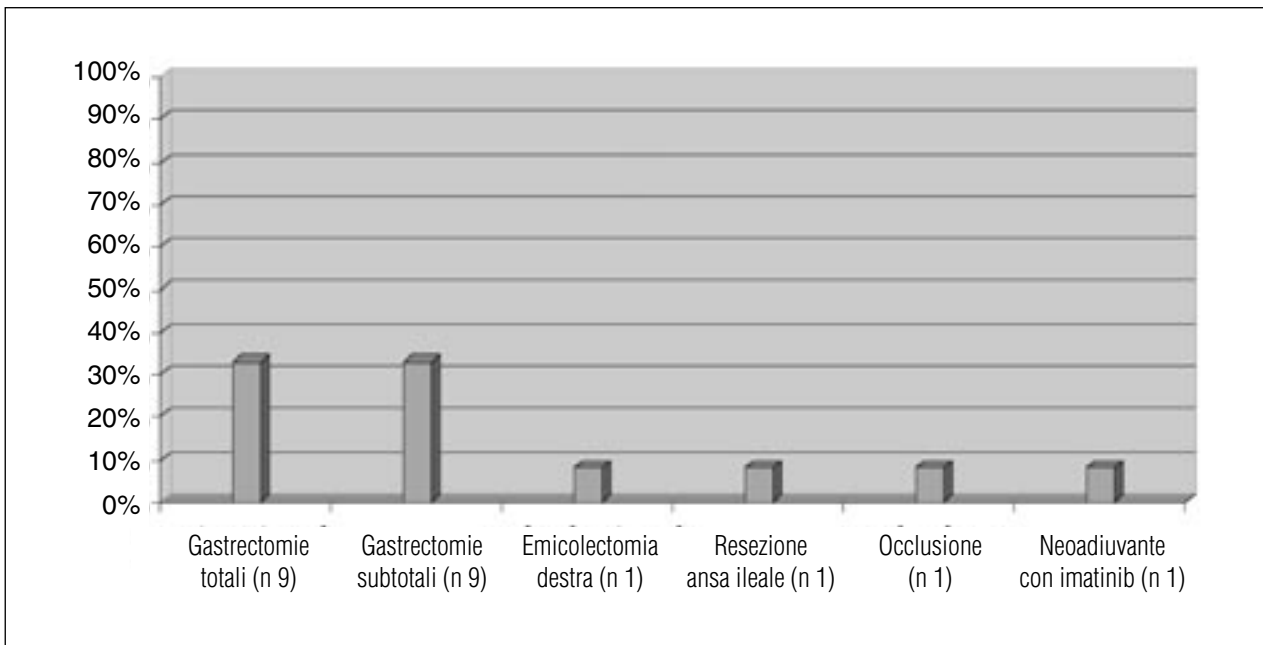


Fig. 2 - Interventi chirurgici.

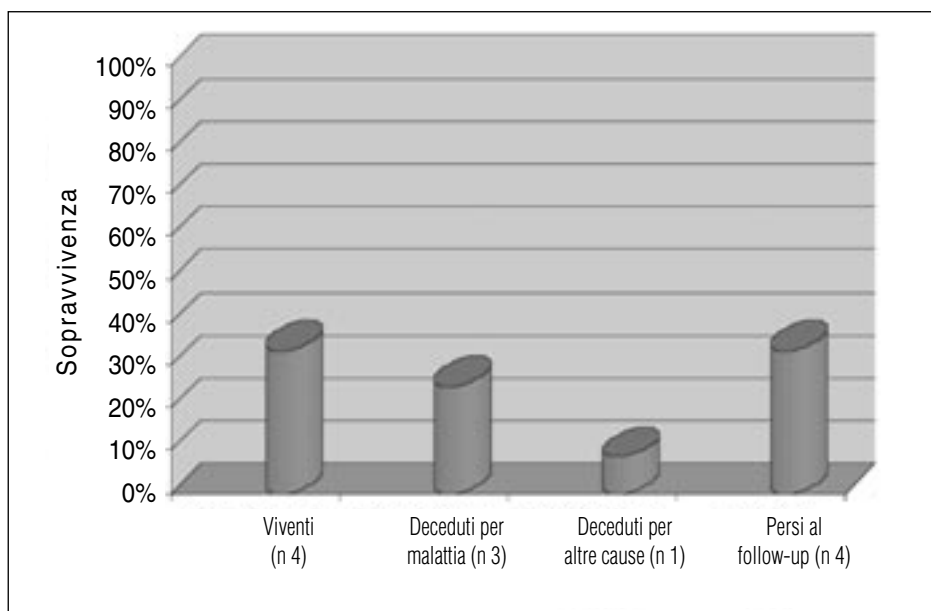


Fig. 3 - Follow-up.

to della neoplasia, anche se quella gastrica è più frequentemente a basso rischio.

Le cellule più rappresentate sono quelle fusate, presenti nel 70% dei casi, seguono quelle epitelioidi nel 20% e quelle pleomorfe nel 10% (3).

L'analisi immunoistochimica ha dimostrato che il CD117 è presente nel 95% dei casi e che solo i GIST sono positivi al CD117 pur avendo in comune con i tumori mesenchimali del tratto gastrointestinale altri marcatori, quali il CD34 (positivo nel 70%), l'actina (positiva nel 40%), il PS100 (positivo nel 5%), la desmina (positiva nel 2%) (2).

Una mutazione genetica del recettore tirosin-chinasi (*c-Kit*) sembra essere alla base della proliferazione cellulare che porta allo sviluppo della neoplasia (4), anche se appare molto probabile l'ipotesi che la cellula di origine possa essere considerata una cellula mesenchimale totipotente in grado di differenziarsi in linee cellulari diverse: muscolare, neurale, ganglionare o mista.

È molto difficile stabilire con certezza la prognosi di queste neoplasie. Sono tumori potenzialmente maligni e il 40-60% dei pazienti affetti da GIST va incontro a recidiva o a metastasi a distanza dopo intervento chirurgico radicale. A tutt'oggi non ci sono criteri istologici certi di malignità. Nell'aprile 2001 la *Consensus Conference* di Bethesda ha stabilito che i principali fattori prognostici per questi tumori sono due (Tab. 1): le dimensioni della neoplasia e l'indice mitotico per campo ad alto ingrandimento (HPF) (2). Il significato prognostico di questa classificazione resta indefinito, in particolare per i GIST a rischio intermedio (5).

Un tumore di 10 cm è considerato, comunque, ad alto rischio di malignità e di recidiva post-chirurgica

TABELLA 1 - INDICI PROGNOSTICI E VALUTAZIONE DEL RISCHIO.

Rischio	Dimensioni	Mitosi
Molto basso	< 2 cm	< 5/50 HPF
Basso	2-5 cm	< 5/50 HPF
Intermedio	<5 cm	6-10/50 HPF
	5-10 cm	< 5/50 HPF
Alto	>5 cm	>5/50 HPF
	>10 cm	Qualunque indice mitotico
	Qualunque dimensione	>10/50 HPF

(22), così come quello in cui il numero di mitosi è superiore a 10 per 50 campi ad alto ingrandimento (HPF).

GIST a rischio intermedio ed alto

In questi casi, quando la neoplasia è resecabile, la terapia chirurgica costituisce il trattamento di elezione, ma in considerazione della potenzialità di recidive o di metastasi sono in corso studi controllati sull'opportunità di una terapia adiuvante con imatinib mesilato.

GIST avanzati o metastatici

Nelle forme avanzate o metastatiche sono in corso studi clinici controllati intesi a valutare se l'imatinib mesilato possa essere utilizzato come terapia neoadiuvante. Al momento l'intervento chirurgico è indicato solo dopo almeno sei mesi di terapia con imatinib mesilato e solo se la neoplasia si è resa resecabile senza necessità di estendere l'exeresi ad organi limitrofi considerati fun-

zionalmente e/o anatomicamente “maggiori”.

La sintomatologia clinica è in funzione del volume e della localizzazione. Di solito i GIST di dimensione ridotta sono asintomatici e vengono scoperti occasionalmente in corso di esami strumentali o di intervento chirurgico (7), oppure danno manifestazioni cliniche simili a quelle rilevabili in più comuni patologie dell'apparato gastrointestinale. Alcuni tumori, soprattutto gastrici, possono dare sanguinamento, più raramente ostruzione (tumori gastrici iuxtacardici o iuxtapilorici, tumori ileali o colici). In alcuni casi la malattia si presenta metastatizzata già al momento della diagnosi.

I GIST tendono a crescere provvisti di una pseudocapsula con sviluppo esofitico, con possibile coinvolgimento di strutture contigue, e/o endofitico, in genere senza alterazioni della mucosa.

La sopravvivenza a 5 anni dopo resezione completa è del 50% circa. La sopravvivenza media dei pazienti con metastasi è approssimativamente di 20 mesi mentre quella dei pazienti con recidiva di malattia è 9-12 mesi (23). In assenza di una terapia efficace la sopravvivenza media dei pazienti è di circa 15 mesi.

L'ecotomografia, la TC, l'endoscopia sono in grado di fornire due parametri importanti per la valutazione del rischio: la sede e le dimensioni. L'ecoendoscopia con agobiopsia guidata permette la definizione diagnostica preoperatoria (9); la biopsia percutanea potrebbe teoricamente determinare una disseminazione peritoneale o una rottura del tumore e permettere una diffusione generalizzata. Oggi trova indicazione anche la PET in quanto riesce a differenziare precocemente la risposta del tumore al trattamento con imatinib, essendo in grado anche di differenziare il tessuto metabolicamente attivo da quello necrotico (16) già dopo pochi giorni dall'inizio dal trattamento farmacologico.

La terapia chirurgica è attualmente il trattamento di elezione dei tumori stromali gastrointestinali localizzati. Prevede una resezione ampia della lesione in blocco con le strutture viscerali infiltrate o ad essa adese ma senza sacrificio d'organo, se non di necessità. Attualmente viene considerato idoneo un margine libero di almeno 2 cm; un'estensione della resezione non sembra prolungare la sopravvivenza né ritardare la recidiva (10).

La chirurgia laparoscopica, ad eccezione di lesioni molto piccole e completamente intramurali, non trova indicazione anche perché la “friabilità” di questi tumori espone il paziente al rischio di una loro rottura e della conseguente contaminazione peritoneale (3).

La linfadenectomia non è necessaria, poiché in queste neoplasie la metastatizzazione linfonodale non è frequente (8).

Al momento si ritiene che nelle lesioni a rischio non elevato e a localizzazione intraparietale, la radicalità dell'intervento è fondamentale ed è opportuno, pertanto, nel caso in cui vengano riscontrati margini positivi al-

l'esame del pezzo asportato, un intervento di “radicalizzazione”.

Dopo l'introduzione nella pratica clinica della terapia con imatinib mesilato (11), farmaco che agisce da inibitore specifico dell'oncogene tirosin-chinasi attivato (*c-KIT*), la cui inibizione determina un arresto dell'anomala proliferazione cellulare (12), si discute se il trattamento medico con tale inibitore possa essere utile come terapia adiuvante, nelle forme a rischio intermedio o alto, o neoadiuvante, in quelle avanzate o metastatiche. Sono ancora in corso studi clinici controllati intesi a validare tale possibilità. I risultati preliminari sono confortanti, anche nei GIST localizzati, a rischio intermedio-alto, sottoposti a chemioterapia adiuvante (13).

L'attività di imatinib mesilato fu dimostrata per la prima volta in una paziente finlandese con GIST avanzato, in fase metastatica, che iniziò il trattamento nel marzo 2000 (12). Gli eccezionali risultati ottenuti in quella paziente furono confermati in due successivi studi, uno europeo e uno americano (14).

Attualmente la terapia con imatinib mesilato è la migliore disponibile nei GIST metastatici (15). Mancano ancora dati certi su quanto la terapia debba essere prolungata, se debba essere associato il trattamento chirurgico dopo *downstaging* della lesione e come gestire al meglio la tossicità di un trattamento potenzialmente cronico o comunque molto prolungato.

In caso di intolleranza o refrattarietà alla terapia con imatinib, l'alternativa potrebbe essere una nuova molecola, il sunitinib, utilizzata anche nel carcinoma a cellule renali.

La radioterapia non trova indicazioni specifiche né come trattamento primario né come terapia adiuvante. Alcuni la utilizzano in quei casi che presentano un rischio significativo di recidiva post-chirurgica allo scopo di sterilizzare eventuali foci microscopici di malattia e nei casi di residuo macroscopico o di recidiva locale. Tuttavia sono necessari studi più appropriati al fine di valutare l'efficacia della radioterapia sul controllo locale della malattia e sulla sopravvivenza.

La chemioterapia antitumorale tradizionale non ha un ruolo determinante nel trattamento dei tumori stromali gastrointestinali.

Conclusioni

La chirurgia completa resta il “gold standard” per tutti i GIST primitivi reseccabili; e il trattamento chirurgico di un tumore stromale gastrointestinale localizzato deve essere “microscopicamente” completo privilegiando una exeresi funzionale. Come per i sarcomi la linfadenectomia non è da praticarsi sistematicamente.

Le recidive e i GIST primitivi non reseccabili in prima istanza devono essere trattati prioritariamente con terapia neoadiuvante. L'intervallo medio per ottenere una risposta è di 4 mesi, l'80% delle risposte è ottenuta dopo 6 mesi di trattamento. La chirurgia deve essere quindi presa in considerazione quando la risposta all'imatinib è considerata massima (tra 6 e 9 mesi), al fine di perseguire

una remissione completa. Circa il 10-20% dei pazienti può così beneficiare di una chirurgia secondaria, ovvero, i tumori primitivi resi reseccabili, alcune grosse masse necrotiche in caso queste si possono contenere e alcune recidive localizzate. Resta da valutare l'indicazione ad una chirurgia secondaria in caso di metastasi peritoneali ed epatiche nei pazienti "responders" all'imatinib.

Bibliografia

- Mazur MT, Clark HB. Gastric stromal tumor. Reappraisal of histogenesis. *Am J Surg Pathol* 1983;7:507-19.
- Fletcher CD, Bermann JJ, Corless C. Diagnosis of gastrointestinal stromal tumors: a consensus approach. *Hum Pathol* 2002;33:459-65.
- Blay JK, Bonvalot S, Casali P, Choi H, Debiec-Richter M, Dei Tos AP et al. Consensus meeting for the management of gastrointestinal stromal tumors Report of the GIST Consensus Conference of 20-21 March 2004, under the Auspices of ESMO. *Ann Oncol* 2005;16:566-78.
- Hirota S, Isozaki K, Moriyama Y et al. Gain-of-function mutations of c-kit in human gastrointestinal stromal tumors. *Science* 1988;279:577-80.
- Greemlee RT, Murray T, Bolden S et al. Cancer statistics, 2000. *Cancer J Clin* 2000;50:7-33.
- Dei Tos AP. The reappraisal of gastrointestinal stromal tumors: from Stout to the KIT revolution. *Virchows Arch* 2003;442:421-28.
- Des Guetz G, De Mestier P. Enfin un traitement efficace dans les sarcomes digestifs indifférenciés (tumeurs stromales). *J Chir* 2002;139:268-73.
- Dematteo RP, Lewis JJ, Leung D et al. Two hundred gastrointestinal stromal tumors. Recurrence patterns and prognostic factors for survival. *Ann Surg* 2000; 231:51-58.
- Kinosita K et al. Endoscopic ultrasonography-guided fine needle aspiration biopsy in follow-up patients with gastrointestinal stromal tumors. *Eur J Gastroenterol Hepatol* 2003; 15(11):1189-93.
- Connolly EM, Gaffney E, Reynolds JV. Gastrointestinal stromal tumours. *Br J Surg* 2003; 90:1178-86
- Joensuu Roberts PJ, Sarlomorikalam, Andersson C, Tervahartiala P, Tuveson D, Silberman SL, Capdeville R, Dimitrijevic S, Druker B, Demetri D. Effect of the tyrosine kinase inhibitor STI571 in patient with a metastatic gastrointestinal stromal tumour. *N Engl J Med* 2001;344:1052-1056, Apr 5, 2001.
- Demetri GD, Von Mehren M, Blanke CD et al. Efficacy and safety of imatinib mesylate in advanced gastrointestinal stromal tumors. *New Engl J Med* 2002; 347:472-80.
- Jzaleberg JR, Verweij J, Casali PG et al. Outcome of patients with advanced gastro-intestinal stromal tumors (GIST) crossing over to a daily imatinib dose of 800mg (HD) after progression on 400 mg (LD)—an international, intergroup study of the EORTC, ISG and AGITG. *Proc Am Soc Clin Oncol* 2004; 23:815 (Abstr 9006).
- Debiec-Rychter M, Dumez H, Judson I et al. EORTC Soft Tissue and Bone Sarcoma Group. Use of c-KIT/PDGFRα mutational analysis to predict the clinical response to imatinib in patients with advanced gastrointestinal stromal tumours entered on phase I and II studies of the EORTC Soft Tissue and Bone Sarcoma Group. *Eur J Cancer* 2004; 40:689-695
- Demetri GD, Desai J, Fletcher JA et al. SU11248, a multi-targeted tyrosine kinase inhibitor, can overcome imatinib (IM) resistance caused by diverse genomic mechanisms in patients (pts) with metastatic gastrointestinal stromal tumor (GIST). *Proc Am Soc Clin Oncol* 2004;23:195 (Abstr 3001).
- Wilkinson MD, Fulham HJ. FDG PET imaging of metastatic gastrointestinal stromal tumors. *Clin Nucl. Med* 2003; 28:780-781.
- Oikonomou D, Hassan K, Kaifi JT, Fiegel HC, Schurr PG, Reichelt U, Aridome K, Yekebas F, Mann O, Kluth D, Strate T, Izbicki Jr. Thy-1 as a potential novel diagnostic marker for gastrointestinal stromal tumors. *J Cancer Res Clin Oncol*. 2007 Dec;133(12):951-5. Epub 2007 May 30.
- Nishida T, Hirota S, Taniguchi M et al. Familial gastrointestinal stromal tumors with germline mutation of the kit gene. *Nat Genet* 1998;19:323-324.
- Maeyama H, Hidaka E, Ota H et al. Familial gastrointestinal stromal tumor with hyperpigmentation: association with a germline mutation of the c-kit gene. *Gastroenterology* 2001;120:210-215,.
- Colon KC, Casero ES, Brennam MF. Primary gastrointestinal sarcomas: analysis of prognostic variables. *Ann Surg Oncol* 1995;2: 26-31.
- He LJ, Wang BS, Chen CC. Smooth muscle tumors of the digestive tract: report of 160 cases. *Br J Surg* 1988;75:184-186.
- Hsu KH, Yang TM, Shan YS, Lin PW. Tumor size is a major determinant of recurrence in patients with resectable gastrointestinal stromal tumor. *Am J Surg*. 2007;194(2):148-52.
- Connolly EM, Gaffney E, Reynolds JV. Gastrointestinal stromal tumors. *Br J Surg* 2003;90: 1178-1186.